



TESTÍCULOS

curso • Anatomía

• TESTÍCULOS

Os testículos consistem nas gônadas masculinas, ou seja, glândulas reprodutivas masculinas, ovais, que produzem espermatozoides e hormônios masculinos, principalmente testosterona. Os testículos estão suspensos no escroto pelos funículos espermáticos, e o testículo esquerdo geralmente está em posição mais baixa do que o direito.

Os testículos são formados dentro da cavidade abdominal durante a gestação e conforme esta evolui, eles descem para a bolsa escrotal, levando consigo veias e artérias que lhes garantem irrigação. Isso ocorre porque o controle da temperatura dos testículos é essencial para a formação e amadurecimento dos espermatozoides, não sendo viável dentro da cavidade abdominal, onde a temperatura é um grau mais alta do que na bolsa escrotal.

O escroto consiste em uma bolsa músculo-cutânea onde estão contidos os testículos, epidídimo e primeira porção dos ductos deferentes. Ele é composto por diversas camadas de tecido que se estratificam da periferia para a profundidade.

A primeira delas é a cútis, a pele enrugada que possui pregas transversais e com pelos esparsos. A cútis é seguida pela túnica dartos, um músculo cutâneo formado por fibras musculares lisas. Após tem-se a tela subcutânea, constituída por tecido conjuntivo frouxo. Em seguida há fáscia espermática externa, uma lâmina conjuntiva que desce do ângulo inguinal superficial até o escroto, e a fáscia cremastérica, uma delgada lâmina conjuntiva que prende os feixes de fibras musculares estriados verticais.

Logo após, encontra-se a túnica vaginal, um saco peritoneal fechado composto por uma parte visceral e uma parte parietal que envolve parcialmente o testículo e que representa a parte distal cega do processo vaginal embrionário. O recesso da túnica vaginal, o seio do epidídimo, se localiza entre o corpo do epidídimo e a face posterolateral do testículo.



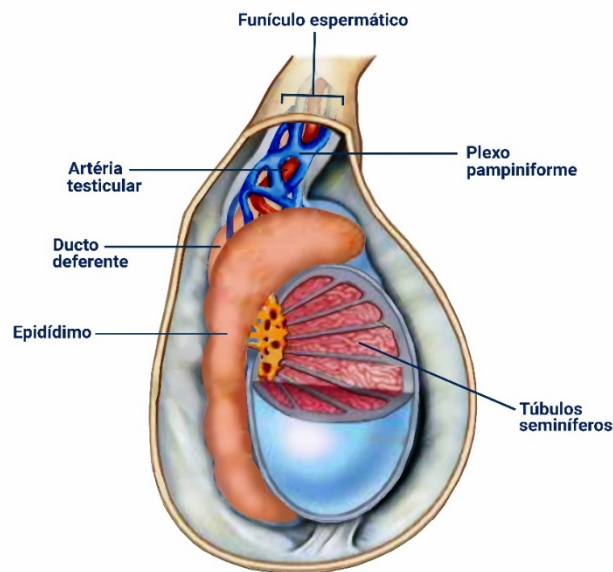
A lâmina visceral da túnica vaginal está intimamente envolvida ao testículo, epidídimo e parte inferior do ducto deferente, exceto no local onde o testículo se fixa ao epidídimo e ao funículo espermático. A lâmina parietal da túnica vaginal, localiza-se adjacente à fáscia espermática interna, é mais extensa do que a lâmina visceral e estende-se superiormente por uma curta distância até a parte distal do funículo espermático. Entre as partes visceral e parietal da túnica vaginal há um pequeno volume de líquido que permite o livre movimento do testículo no escroto.

Os testículos possuem uma face externa fibrosa e resistente, a túnica albugínea, que se espessa em uma crista sobre sua face interna posterior como o mediastino do testículo. A partir dessa estria interna da túnica albugínea, septos fibrosos estendem-se internamente entre lóbulos de túbulos seminíferos contorcidos pequenos, mas longos e muito espiralados, nos quais são produzidos os espermatozoides. Os túbulos seminíferos contorcidos são unidos por túbulos seminíferos retos à rede do testículo, uma rede de canais no mediastino do testículo.

A irrigação dos testículos se dá pelas longas artérias testiculares, que originam-se da face anterolateral da parte abdominal da aorta, logo abaixo das artérias renais. Elas seguem no retroperitônio em direção oblíqua, cruzando sobre os ureteres e as partes inferiores das artérias ilíacas externas até chegar aos anéis inguinais profundos.

Continuando seu trajeto, as longas artérias testiculares entram nos canais inguinais através dos anéis profundos e saem deles através dos anéis inguinais superficiais e entram nos funículos espermáticos para irrigar os testículos. A artéria testicular geralmente se anastomosa com a artéria do ducto deferente.





A drenagem venosa dos testículos é realizada pelas veias que emergem do testículo e do epidídimo formando o plexo venoso pampiniforme, uma rede de 8 a 12 veias situadas anteriormente ao ducto deferente e que circundam a artéria testicular no funículo espermático.

As veias de cada plexo pampiniforme convergem superiormente, formando uma veia testicular direita, que entra na veia cava inferior (VCI), e uma veia testicular esquerda, que entra na veia renal esquerda. O plexo pampiniforme faz parte do sistema termorregulador do testículo, em conjunto com os músculos cremaster e dartos, ajudando a mantê-lo em temperatura constante.

Já a drenagem linfática do testículo segue a artéria e a veia testiculares até os linfonodos lombares direito e esquerdo e pré-aórticos. Referente à inervação, os nervos autônomos do testículo se originam como o plexo nervoso testicular sobre a artéria testicular, que contém fibras parassimpáticas vagais e aferentes viscerais e fibras simpáticas do segmento T10–T11 da medula espinal.

Os ductos eferentes do testículo transportam espermatozoides recém formados para o epidídimo, que consiste em uma estrutura alongada na face posterior do testículo. O epidídimo é formado por minúsculas alças do ducto do epidídimo bem compactadas. O ducto diminui progressivamente enquanto segue da



cabeça do epidídimo na parte superior do testículo até sua cauda. Na cauda do epidídimo, o ducto deferente surge como a continuação do ducto do epidídimo.

No trajeto desse tubo, os espermatozoides são armazenados e continuam seu processo de amadurecimento. O epidídimo é formado pela cabeça, que é a parte expandida superior que é composta de lóbulos formados pelas extremidades espiraladas de 12 a 14 dúctulos eferentes; pelo corpo, a maior parte, que é formada pelo ducto contorcido do epidídimo; e pela cauda, contínua com o ducto deferente, que é o ducto que transporta os espermatozoides do epidídimo para o ducto ejaculatório, de onde são expelidos pela uretra na ejaculação.

Uma importante estrutura, já mencionada anteriormente, o funículo espermático, abriga diversas estruturas que realizam a condução, irrigação, drenagem e inervação dos testículos, sendo estas: ducto deferente, artéria testicular, artéria do ducto deferente, artéria cremastérica, plexo pampiniforme, vasos linfáticos, fibras nervosas simpáticas e parassimpáticas e o ramo genital do nervo genitofemoral. O funículo espermático se estende da extremidade superior da borda dos testículos até os anéis inguinais profundos, onde seus elementos seguem rumos diferentes.

A formação dos canais inguinais, por onde seguem as estruturas do funículo espermático, relacionam-se com a descida do testículo durante o desenvolvimento fetal. Nos adultos, o canal inguinal consiste em uma passagem oblíqua com cerca de 4cm de comprimento que se estende inferomedialmente através da parede inferior da parede anterolateral do abdome.

As principais estruturas encontradas no canal inguinal são o funículo espermático em homens e o ligamento redondo do útero nas mulheres, além disso, abrigam vasos sanguíneos e linfáticos e o nervo ilioinguinal em ambos os sexos.



• CRIPTORQUIDIA

A criptorquidia consiste na falha na migração do testículo. Essa condição ocorre em cerca de 3% dos recém-nascidos a termo e em 30% dos prematuros, sendo que 95% são unilaterais. Geralmente, o testículo que não desceu está em algum local ao longo do seu trajeto normal, como no canal inguinal. A importância clínica da criptorquidia consiste no grande aumento do risco de câncer no testículo não descido.

• HÉRNIAS INGUINIAS

É na região inguinal que ocorrem a maioria das hérnias abdominais, representando 75% destas. Em torno de 86% das hérnias inguinais ocorrem nos homens devido à passagem do funículo espermático no canal inguinal.

A hérnia inguinal consiste em uma protusão do peritônio parietal e das vísceras, como o intestino delgado, por uma abertura normal ou anormal da cavidade na qual estão localizadas. A maioria das hérnias pode ser corrigida através de manipulação apropriada.

• TORÇÃO DO FUNÍCULO ESPERMÁTICO

A torção do funículo espermático consiste em uma emergência cirúrgica, pois pode levar a necrose do testículo devido ao impedimento da drenagem venosa, ao edema e a hemorragia que se desenvolvem no local, seguidos de obstrução arterial. A torção geralmente ocorre acima do polo superior do testículo. Após a correção, os dois testículos são fixados cirurgicamente ao septo escrotal para evitar recorrência ou ocorrência contralateral.

• VARICOCELE

A varicocele consiste na dilatação do plexo venoso pampiniforme, tornando-o varicoso e tortuoso. A varicocele é visível quando o homem está de pé ou fazendo força. Essa condição pode ser originada a partir de defeitos nas válvulas



da veia testicular, mas problemas renais ou da veia renal também podem causar distensão das veias pampiniformes.

- **HIDROCELE**

A hidrocele consiste na presença de líquido em excesso no processo vaginal remanescente. Isso ocorre pelo aumento da secreção de líquido seroso pela lâmina visceral da túnica vaginal. Outras condições, como lesão ou inflamação do epidídimo, também podem causar hidrocele em adultos.

A hidrocele do testículo se encontra somente no escroto e dilata a túnica vaginal. Já a hidrocele do funículo espermático se limita à essa estrutura e distende o remanescente do pedículo do processo vaginal.

