

# PRÓSTATA



curso • Anatomia

## • PRÓSTATA

A próstata possui cerca de 3 cm de comprimento, 4 cm de largura e 2 cm de profundidade anteroposterior e consiste na maior glândula acessória do sistema genital masculino.

A próstata possui consistência firme e circunda a parte prostática da uretra. A parte glandular representa cerca de dois terços da próstata e o outro terço é fibromuscular.

A cápsula fibrosa da próstata é densa e neurovascular e inclui os plexos prostáticos de veias e nervos. Essa estrutura é circundada pela fáscia visceral da pelve, que forma uma bainha prostática fibrosa fina anteriormente, contínua anterolateralmente com os ligamentos puboprostáticos e densa posteriormente, onde se funde ao septo retovesical.

A próstata apresenta uma base, próxima ao colo da bexiga; um ápice, que possui contato com a fáscia na face superior dos músculos esfíncter da uretra e transversos profundos do períneo; uma face anterior muscular, em que a maioria das fibras musculares é transversal e forma um hemiesfíncter vertical, que é parte do músculo esfíncter da uretra; uma face posterior relacionada com a ampola do reto; e faces inferolaterais relacionadas com o músculo levantador do ânus.



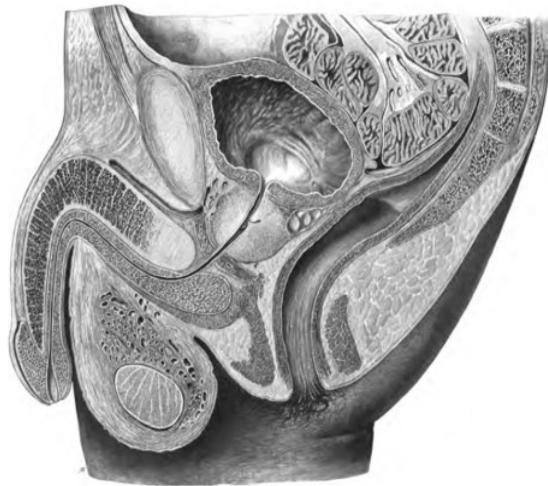

Figura 1 – Corte sagital da pelve. Pode-se observar a próstata localizada abaixo da bexiga, envolvendo a uretra.

A próstata possui um istmo que se localiza anteriormente à uretra, possui composição fibromuscular e no qual as fibras musculares representam a continuação superior do músculo esfíncter externo da uretra para o colo da bexiga.

Já os lobos direito e esquerdo da próstata, separados anteriormente pelo istmo e posteriormente por um sulco longitudinal central, podem ser subdivididos em quatro lóbulos indistintos, definidos por sua relação com a uretra e os ductos ejaculatórios.

Esses lóbulos consistem em: um lóbulo inferoposterior, situado posterior à uretra e inferior aos ductos ejaculatórios, que constitui a face da próstata palpável ao exame retal digital; e um lóbulo inferolateral, diretamente lateral à uretra, que forma a maior parte do lobo direito ou esquerdo.

Além desses, há um lóbulo superomedial, localizado profundamente ao lóbulo inferoposterior, circundando o ducto ejaculatório ipsilateral; e um lóbulo anteromedial, localizado profundamente ao lóbulo inferolateral, diretamente lateral à parte prostática proximal da uretra.



Um lobo médio, que dá origem ao lóbulo superomedial e ao lóbulo anteromedial, tende a sofrer hipertrofia induzida por hormônio em idade avançada e acaba formando um lóbulo médio situado entre a uretra e os ductos ejaculatórios e próximo do colo da bexiga. O aumento do lobo médio, acredita-se, pode ser parcialmente responsável pela formação da úvula que pode se projetar para o óstio interno da uretra.

Referente às divisões da próstata, alguns estudiosos a dividem em zonas periférica e central (interna). A zona central é comparável ao lobo médio. Os ductos prostáticos, de 20 a 30 unidades, se abrem principalmente nos seios prostáticos, localizados de cada lado do colículo seminal na parede posterior da parte prostática da uretra.

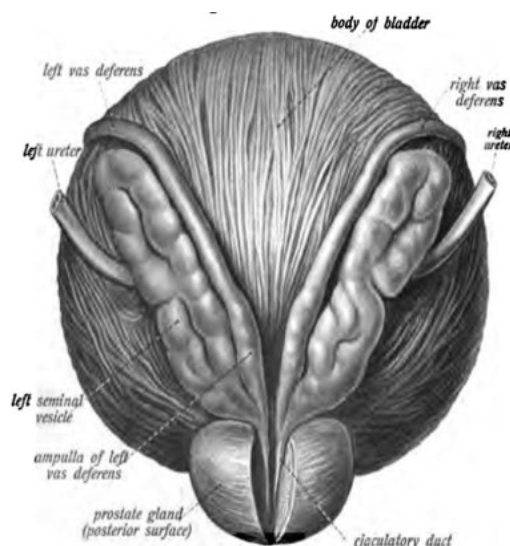


Figura 2 - Visão posterior da próstata, bexiga, ductos deferentes e glândulas seminais. Pode-se observar uma secção na próstata pra visualização dos ductos ejaculatórios.

O líquido gerado pela próstata, também chamado de líquido prostático, é fino e leitoso, representa aproximadamente 20% do volume do sêmen e participa da ativação dos espermatozoides. O sêmen que em uma mistura de secreções produzidas pelos testículos, glândulas seminais, próstata e glândulas bulbouretrais, na qual os espermatozoides são transportados durante a ejaculação.



A irrigação arterial da próstata é realizada pelas artérias prostáticas, que são principalmente ramos da artéria ilíaca interna, sobretudo as artérias vesicais inferiores, mas também as artérias pudendas interna e retal média.

Já a drenagem venosa da próstata é realizada por veias que se unem para formar um plexo ao redor das laterais e da base da próstata, que drena para as veias ilíacas internas. Além disso, o plexo venoso prostático é contínuo superiormente com o plexo venoso vesical e se comunica posteriormente com o plexo venoso vertebral interno.

A hipertrofia prostática benigna (HPB) é bastante comum e pode ser responsável por compressão da uretra prostática causando dificuldade e até obstrução urinária. Além disso, aumenta a chance de cistite e de lesão renal.

Outra patologia bastante comum, principalmente em idosos, é o câncer de próstata. Graças a relação dessa glândula com a parte prostática da uretra, ela pode ser ressecada por via endoscópica transuretral (RTU).

Atualmente, a cirurgia robótica representa um grande avanço na cirurgia prostática, com aumento dos índices de preservação da função sexual e da continência urinária após a cirurgia.

