

PRODUÇÃO E CONDUÇÃO DOS ESPERMATOZÓIDES

curso • Anatomia

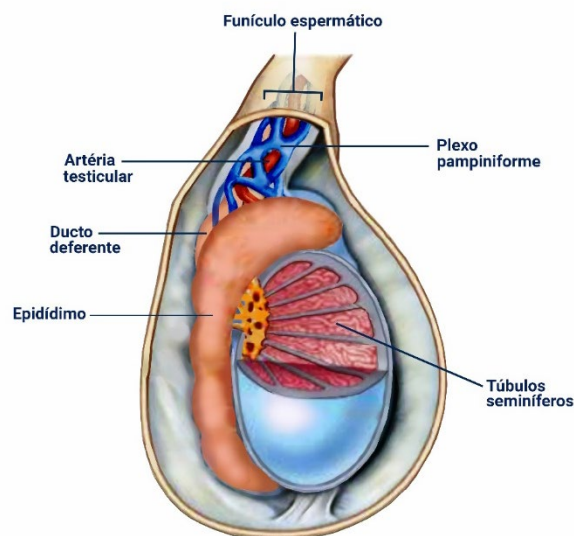
• TESTÍCULOS

Os testículos são as gônadas masculinas e consistem em um par de glândulas reprodutivas ovais, que são responsáveis pela produção de espermatozoides e hormônios masculinos, principalmente testosterona. Os testículos se localizam no escroto, suspensos pelos funículos espermáticos, sendo que o testículo esquerdo geralmente se localiza em posição mais baixa do que o direito.

A superfície de cada testículo é coberta pela lâmina visceral da túnica vaginal, exceto no local onde está fixado ao epidídimo e ao funículo espermático. A túnica vaginal consiste em um saco peritoneal fechado que circunda parcialmente o testículo e que representa a parte distal do processo vaginal embrionário.

A lâmina visceral da túnica vaginal se encontra intimamente sobre ao testículo, epidídimo e parte inferior do ducto deferente. O recesso da túnica vaginal localiza-se entre o corpo do epidídimo e a face posterior e lateral do testículo.

A lâmina parietal da túnica vaginal, adjacente à fáscia espermática interna, é mais extensa do que a lâmina visceral e se estende superiormente até a parte distal do funículo espermático. Um pequeno volume de líquido na cavidade da túnica vaginal separa as lâminas visceral e parietal e permite o livre movimento do testículo no escroto.



Os testículos possuem uma face externa fibrosa e resistente, a túnica albugínea, que se espessa sobre sua face interna posterior como o mediastino do testículo. A partir dessa estria interna, septos fibrosos se estendem internamente entre lóbulos de túbulos seminíferos contorcidos pequenos, longos e muito espiralados, nos quais são produzidos os espermatozoides. Os túbulos seminíferos contorcidos são unidos por túbulos seminíferos retos à rede do testículo, uma rede de canais no mediastino do testículo.

A irrigação arterial do testículo é realizada pelas longas artérias testiculares, que originam-se da face anterior e lateral da parte abdominal da aorta, logo abaixo das artérias renais. As artérias testiculares seguem no retroperitônio em direção oblíqua, cruzando sobre os ureteres e as partes inferiores das artérias ilíacas externas até chegar nos anéis inguinais profundos.

A drenagem venosa do testículo é realizada pelas veias que emergem do testículo e do epidídimo, que formam o plexo venoso pampiniforme, uma rede de 8 a 12 veias que se localizam anteriormente ao ducto deferente em torno da artéria testicular no funículo espermático.

Além disso, o plexo pampiniforme também faz parte do sistema termorregulador do testículo, em associação com os músculos cremaster e dartos, que atua na manutenção da temperatura constante deste órgão para garantir a produção de espermatozoides saudáveis. As veias de cada plexo pampiniforme convergem formando a veia testicular direita, que drena para a veia cava inferior (VCI), e a veia testicular esquerda, que drena para a veia renal esquerda.

A drenagem linfática do testículo acompanha a artéria e a veia testiculares até os linfonodos lombares direito e esquerdo e pré-aórticos. Os nervos autônomos do testículo se originam como o plexo nervoso testicular sobre a artéria testicular, que possui fibras parassimpáticas vagais e aferentes viscerais e fibras simpáticas do segmento T10 e/ou T11 da medula espinal.



• EPIDÍDIMO

Os ductos eferentes do testículo transportam espermatozoides recém formados para o epidídimo, que consiste em uma estrutura alongada na face posterior do testículo. O epidídimo é formado por minúsculas alças do ducto do epidídimo bem compactadas. O ducto diminui progressivamente enquanto segue da cabeça do epidídimo na parte superior do testículo até sua cauda. Na cauda do epidídimo, o ducto deferente surge como a continuação do ducto do epidídimo.

No trajeto desse tubo, os espermatozoides são armazenados e continuam seu processo de amadurecimento. O epidídimo é formado pela cabeça, que é a parte expandida superior que é composta de lóbulos formados pelas extremidades espiraladas de 12 a 14 ductos eferentes; pelo corpo, a maior parte, que é formada pelo ducto contorcido do epidídimo; e pela cauda, contínua com o ducto deferente, que é o ducto que transporta os espermatozoides do epidídimo para o ducto ejaculatório, de onde são expelidos pela uretra na ejaculação.

• DUCTO DEFERENTE

O ducto deferente consiste na continuação do ducto do epidídimo e é a principal estrutura do funículo espermático. Ele é composto por paredes musculares espessas e um lúmen muito pequeno, o que garante sua firmeza. Além disso, surge na cauda do epidídimo, no polo inferior do testículo, e ascende posterior ao testículo, medial ao epidídimo.

O ducto deferente penetra a parede abdominal anterior através do canal inguinal e cruza sobre os vasos ilíacos externos seguindo ao longo da parede lateral da pelve, onde se situa externamente ao peritônio parietal. Ele termina se unindo ao ducto da glândula seminal para formar o ducto ejaculatório.

Ao longo de seu trajeto na região pélvica, o ducto deferente mantém contato direto com o peritônio, ou seja, sem outra estrutura interposta entre eles. O ducto cruza superiormente ao ureter perto do ângulo posterior lateral da bexiga urinária, seguindo entre o ureter e o peritônio da prega uretérica para chegar ao fundo da bexiga. Posteriormente à bexiga urinária, o ducto deferente se situa



acima da glândula seminal, depois desce medialmente ao ureter e à glândula. Antes de terminar se dilata para formar a ampola do ducto deferente.

A irrigação arterial do ducto deferente é realizada pela pequena artéria do ducto deferente, que geralmente surge de uma artéria vesical superior e termina se anastomosando com a artéria testicular. Já a drenagem venosa é realizada por veias que, em sua maioria, drenam para a veia testicular, incluindo o plexo pampiniforme distal. Já sua parte terminal drena para o plexo venoso vesical ou prostático.

• HIDROCELE

A hidrocele consiste na presença de líquido em excesso no processo vaginal remanescente. Isso ocorre pelo aumento da secreção de líquido seroso pela lâmina visceral da túnica vaginal. Outras condições, como lesão ou inflamação do epidídimo, também podem causar hidrocele em adultos.

A hidrocele do testículo se encontra somente no escotro e dilata a túnica vaginal. Já a hidrocele do funículo espermático se limita à essa estrutura e distende o remanescente do pedículo do processo vaginal.

A hidrocele congênita dessas estruturas pode possuir comunicação com a cavidade peritoneal. A detecção da hidrocele é realizada através da transiluminação, um procedimento em que se incide uma luz sobre a parte do escroto aumentado, em um ambiente escuro, que permite a visualização de uma luz vermelha, indicando a grande quantidade de líquido seroso no local.

Frequentemente se pode detectar em recém-nascidos do sexo masculino líquido peritoneal na túnica vaginal, porém, esse líquido, em condições normais, é absorvido durante o primeiro ano de vida.



• VASECTOMIA

A vasectomia, também chamada de deferentectomia, consiste em um método de esterilização masculina, em que parte do ducto deferente é ligada e/ou extraída através de uma incisão na parte superior do escroto. Dessa forma, o líquido ejaculatório final, composto pelas secreções das glândulas seminais, próstata e glândulas bulbouretrais, não possuem espermatozoides.

