



ARTICULAÇÕES

curso • Anatomia do Sistema Locomotor

ARTICULAÇÕES

Articulações (junturas) são uniões entre dois ou mais ossos ou partes rígidas do esqueleto. Algumas articulações não possuem movimento (como as lâminas epifis:iais entre a epífise e a diáfise de um osso longo em crescimento), outras permitem apenas um pequeno movimento (como os dentes em seus alvéolos), e outras permitem uma mobilidade ampla (como a articulação do ombro). São divididas em três grandes grupos de acordo com as suas características.

ARTICULAÇÕES FIBROSAS (SINARTROSES)

Nesse tipo de articulação, os ossos estão unidos por tecido conjuntivo fibroso. De uma maneira geral, a mobilidade da articulação vai depender do comprimento das fibras que os une.

Suturas

Esses ossos são bem próximos, encaixando-se ao longo de uma linha ondulada ou sobrepostos.

- Sutura plana
- Sutura serreada ou denteada
- Sutura escamosa
- Esquindilese

Correlação anatomoclínica: não há contato completo entre os ossos do crânio do recém-nascido. Nesses locais, as suturas formam extensas áreas de tecido fibroso chamadas fontanelas. A fontanela anterior é mais proeminente, sendo conhecida como “moleira”. Um abaulamento das fontanelas pode indicar hipertensão intracraniana, enquanto uma depressão das fontanelas pode indicar desidratação.

Gonfose

Também conhecida como sindesmose dentoalveolar, é a articulação fibrosa que une a raiz do dente ao processo alveolar da maxila ou da mandíbula. A mobilidade dessa articulação (dente mole) indica distúrbio dos tecidos de sustentação dos dentes.



Sindesmose

É um tipo de articulação que une os ossos com uma lâmina de tecido fibroso, que pode ser um ligamento ou uma membrana fibrosa. Conseqüentemente, esse tipo de articulação possui uma mobilidade parcial. Exemplo disso, a membrana interóssea ente o rádio e a ulna e entre a tíbia e a fíbula.

ARTICULAÇÕES CARTILAGINOSAS (ANFIARTROSES)

Nessas articulações as estruturas estão unidas por cartilagem hialina ou fibrocartilagem, definindo então, seu tipo de articulação.

Sincondrose ou articulações cartilagosas primárias

São unidas por cartilagem hialina, o que permite leve curvatura no início da vida. Geralmente são articulações temporárias, pois sofrem ossificação (sinostose) e permitem o crescimento do osso pelo comprimento.

- Metáfises ósseas (disco epifisário)
- Primeira articulação esternocostal
- Articulação esfeno-occipital
- Xifoesternal (em jovens)

Sínfise ou articulações cartilagosas secundárias

São articulações fortes, ligeiramente móveis, unidas por fibrocartilagens.

- Púbica
- Manúbrio esternal
- Xífoesternal (sinostosada)
- Discos intervertebrais

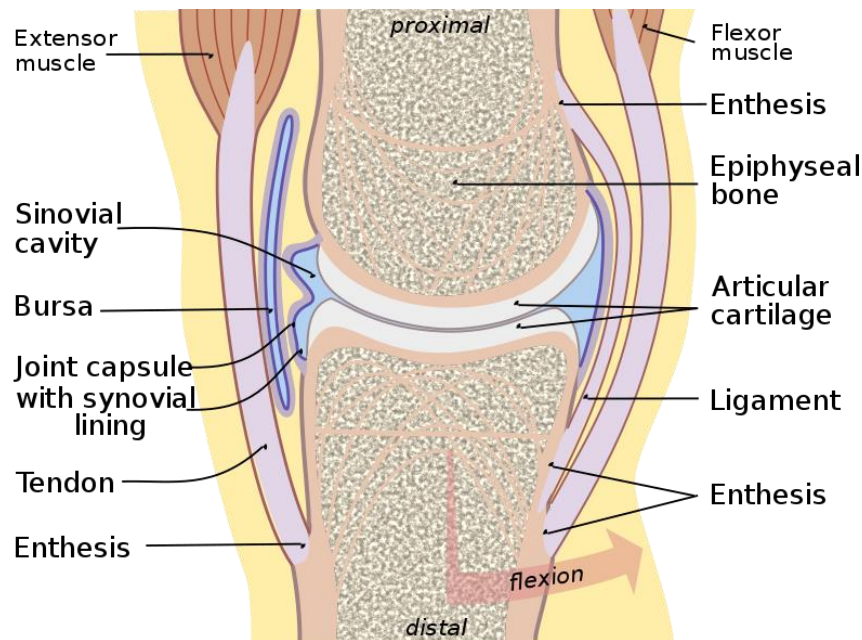
ARTICULAÇÕES SINOVIAIS

Tipo mais comum de articulação. Permitem o livre movimento entre os ossos que unem, sendo articulações de locomoção.

Nas articulações sinoviais, os ossos são unidos por uma cápsula articular (formada por uma camada fibrosa externa revestida por uma membrana sinovial serosa) que transpõe e reveste a cavidade articular. A cavidade articular de uma articulação sinovial, como o joelho, é um espaço potencial que



contém um pequeno volume de líquido sinovial lubrificante, secretado pela membrana sinovial. No interior da cápsula, a cartilagem articular cobre as faces articulares dos ossos; todas as outras faces internas são revestidas por membrana sinovial. O periósteo que reveste os ossos na parte externa à articulação funde-se com a camada fibrosa da cápsula articular.



CC BY-SA 3.0 (<https://creativecommons.org/licenses/by-sa/3.0>)

As articulações sinoviais são geralmente reforçadas por ligamentos acessórios separados (extrínsecos) ou que são um espessamento de parte da cápsula articular (intrínsecos).

São divididas de acordo com seu eixo de movimentação e com o formato das faces articulares.

Uniaxiais

- Planas: permitem movimentos de deslizamento no plano das faces articulares. As superfícies opostas dos ossos são planas ou quase planas, com movimento limitado por suas cápsulas articulares firmes. Ex: zigoapofisária, femuropatelar, esternocostais.



- Trocoides: permitem rotação em torno de um eixo central. O processo arredondado de um osso gira em torno de uma bainha ou anel. Ex: atlantoaxial mediana e radioulnar proximal e distal.
- Gínglimos: permitem apenas flexão e extensão, movimentos que ocorrem em um plano (axial) ao redor de um único eixo transversal. A cápsula dessas articulações é fina e frouxa nas partes anterior e posterior onde há movimento. Ex: interfalangianas, femurotibiais e articulação do cotovelo.

Biaxiais

- Condilar ou elipsóide: permitem flexão e extensão, além de adução e abdução. No entanto, o movimento em um plano (sagital) geralmente é maior do que no outro. É possível realizar circundação de maneira mais restrita. Ex: atlanto-occipital lateral, ATM e carpometacarpais do 2 ao 5 dedo.
- Selares: permitem adução e abdução, além de flexão e extensão, movimentos que ocorrem ao redor de dois eixos perpendiculares. Também é possível fazer esses movimentos em uma sequência circular (circundação). As faces articulares opostas têm o formato semelhante a uma sela. Ex: carpometacarpal do 1 dedo.

Triaxiais ou multiaxiais

- Esferoideas: permitem o movimento em vários eixos e planos, ou seja, flexão e extensão, adução e abdução, rotação medial e lateral e circundação. Nessas articulação altamente móveis, a superfície esferóidea de um osso articula-se com a cavidade de outro. Ex: glenoumeral e femuroacetabular (coxofemoral).

Correlação anatomoclínica: as articulações sinoviais são projetadas para serem resistentes ao desgaste, mas o uso progressivo ao longo dos anos pode causar alterações degenerativas, principalmente em pessoas que fazem atividades de alto impacto por um período longo de tempo. Essas alterações irreversíveis nas articulações diminuem a efetividade da cartilagem na absorção de choques e na lubrificação da superfície articular. A doença articular degenerativa ou osteoartrite pode ser acompanhada de dor, rigidez e desconforto. É mais comum em pessoas idosas e costuma acometer articulações que sustentam o peso do corpo, como as articulações coxofemoral e glenoumeral.



BIBLIOGRAFIA

MOORE, Keith L.. **Anatomia Orientada para a Prática Clínica**. 4ed. Rio de Janeiro: Guanabara Koogan, 2001.

NETTER, Frank H.. **Atlas de Anatomia Humana**. 2ed. Porto Alegre: Artmed, 2000.

OBOTTA, Johannes. **Atlas de Anatomia Humana**. 21ed. Rio de Janeiro: Guanabara Koogan, 2000.

