



# INTESTINO DEL- GADO E GROSSO

CURSO

ANATOMIA GASTROINSTINAL

MONO  
M  
U  
S  
E  
R

MONDUS  
SER

# INTESTINO DEL- GADO E GROSSO

CONTEÚDO: YASMIN FRAGA DA SILVA  
CURADORIA: MARCO PASSOS

## SUMÁRIO

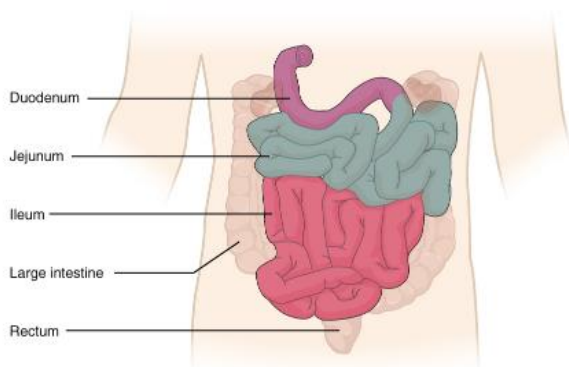
INTESTINO DELGADO.....	4
DUODENO .....	4
JEJUNO E ÍLEO.....	5
INTESTINO GROSSO .....	8
REFERÊNCIAS.....	12



## INTESTINO DELGADO

Após o bolo alimentar transitar e passar o tempo necessário para sofrer ação do suco gástrico dentro do estômago, ele tem sua admissão controlada pelo **esfíncter pilórico** e alcança o intestino delgado. O intestino delgado é o principal local de **absorção de nutrientes**. Em uma vista geral do intestino delgado, observamos as três porções desse componente do sistema digestório:

- **Duodeno:** 1ª porção
- **Jejuno:** 2ª porção
- **Íleo:** 3ª porção



Representação das porções do intestino delgado.

## DUODENO

O duodeno é a menor porção do intestino delgado, com cerca de 25 a 30cm, e também a mais larga e mais fixa das três porções. Foi assim chamado pelos anatomistas por ter a extensão aproximada de 12

dedos transversos. Possui formato de C e inicia-se no piloro no lado direito (em relação à linha mediana), faz uma curva se dirigindo à linha mediana e termina-se no lado esquerdo, na flexura duodenojejunal, aproximadamente no nível de L2. Grande parte do duodeno está fixada na parede abdominal posterior pelo peritônio.

O duodeno pode ser dividido, ainda, em 4 porções:

- **1ª porção:** parte superior, bulbo ou ampola duodenal
- **2ª porção:** parte descendente
- **3ª porção:** parte horizontal ou inferior
- **4ª porção:** parte ascendente

A primeira porção é o local de maior acometimento de úlceras duodenais. Além disso, dessas 4 partes, a 2ª é a mais importante do ponto de vista clínico-cirúrgico, pois é nela que irão desembocar as secreções vindas do fígado e do pâncreas. A 3ª porção é a secção mais longa, que cruza a veia cava inferior, a aorta e a coluna vertebral. A 4ª porção ou parte ascendente segue superiormente e ao longo do lado esquerdo da aorta e, após alcançar a cabeça do pâncreas, se curva anteriormente, no ângulo ou flexura duodenojejunal.

O **ligamento ou músculo suspensor do duodeno (músculo de Treitz)** é uma prega de peritônio contendo fibras musculares que circunda a flexura duodenojejunal.

O duodeno é **retroperitoneal**, exceto em seu início que é ligado ao fígado pelo ligamento hepatoduodenal (parte do omento maior).

O duodeno apresenta relações importantes com outras vísceras vizinhas, dentre as principais, a **convexidade** da 2ª porção com o rim direito e com a glândula suprarrenal direita e a **concavidade duodenal** que se dispõe ao redor da cabeça do pâncreas. Nesse último caso, alterações nessa região pancreática poderão acarretar compressão da concavidade duodenal e, por conseguinte, dificultar o esvaziamento de secreções nesse local, com repercussões sistêmicas imediatas.

Na 2ª porção duodenal, há a **papila duodenal maior**, região abaulada da mucosa duodenal em que há desembocadura da **Ampola hepatopancreática ou Ampola de Vater**, formada pela união do ducto colédoco (com a secreção biliar) e do ducto pancreático (de Wirsung). Há, em alguns casos, a presença da **papila duodenal menor**, que é o local onde desemboca o ducto pancreático acessório (de Santorini). Essas duas papilas têm os óstios que levam a esses ductos.

## JEJUNO E ÍLEO

O jejuno e íleo formam a **maior parte do intestino delgado**, cerca de 6 a 7 m de

comprimento, e se distribuem através de alças, que ficam localizadas em uma espécie de moldura feita pelo intestino grosso. Juntas, essas duas porções do intestino delgado, têm um papel importante no processo da digestão, sobretudo na absorção. A superfície da mucosa do jejuno e do íleo apresenta **vilosidades**, pequenas projeções, que exercem função de absorção de nutrientes.

Na vista anterior do abdome, é possível observar, entre as estruturas digestivas tubulares, que a disposição do jejuno e do íleo se dá na parte central, envolvidos por uma moldura (como se fosse um quadro) de intestino grosso. O jejuno localizando-se mais superior e a esquerda - no quadrante superior esquerdo (QSE) -, o íleo mais inferior e a direita - no quadrante inferior direito (QID).

Ainda que não exista demarcação nítida entre o jejuno e o íleo, algumas características como espessura da parede, coloração, quantidade de nódulos linfóides (Placas de Peyer), volume de pregas e perfil das arcadas arteriais permitem a diferenciação.

Além disso, é possível perceber que as alças do intestino delgado são diferentes das alças do intestino grosso.

Os limites dessa região do intestino delgado são a **flexura duodenojejunal até o**



**Íleo-terminal**, que estabelece relação anatômica íntima com a primeira porção do intestino grosso, o ceco.

As alças do intestino delgado estão presas à parede posterior por uma reflexão ou prega de peritônio em forma de leque, que é o chamada **Mesentério**, estrutura que permite mobilidade e condução de vascularização, inervação, linfonodos, no seu interior em meio ao tecido adiposo, para nutrir, drenar e inervar esses órgãos.

A irrigação do jejuno e do íleo é toda oriunda da **artéria mesentérica superior (AMS)**, via artérias jejunais e ileais, que se dispõem em arcadas. A drenagem venosa do jejuno e íleo é realizada pela veia mesentérica superior.

A **artéria ileocólica** supre a porção final do íleo, pelos ramos ileais, e o ceco, através dos ramos cecais.

A transição entre intestino delgado (íleo) e intestino grosso (ceco) é feita por meio de uma projeção chamada de **Papila ileal**, antigamente chamada de válvula ileocecal. Essa papila forma dois lábios, um superior e outro inferior formando um esfíncter com um orifício entre eles. Essa válvula é responsável por evitar refluxo do ceco ao íleo e controlar a passagem de conteúdo do íleo ao ceco.

## VESTINDO O JALEKO

### CRPE

A segunda porção duodenal é a porção mais importante do duodeno, visto que recebe as secreções oriundas do sistema biliar e a secreção do pâncreas. Assim, a **papila duodenal maior** pode ser acessada por um **endoscópio**, através do qual pode ser injetado contraste nessa região. O **contraste** vai preencher a via pancreática e a via biliar e podemos então, através do exame Colangeopancreatotomografia retrógrada, observar todo trajeto, integridade e perviedade dos ductos. Além da observação, essa técnica possibilita uma opção terapêutica, visto que pode ser usada uma **garra biloscópica** para remoção de cálculos biliares.

### VÓLVULO INTESTINAL

O mesentério que liga o intestino à parede lhe confere mobilidade, de suma importância. Porém, em alguns casos esse meso pode ser muito longo e essa mobilidade ser prejudicial, causando **torção do intestino** em torno de si próprio. Essa situação, em que o meso, junto com os vasos que estão no seu interior, sofrem torção é chamada de volvo ou vólvulo. O vólvulo intestinal ocasiona **isquemia do órgão**, é considerada emergência médica, exigindo intervenção cirúrgica.



O duodeno é a menor porção do intestino delgado, com cerca de 25 a 30cm, e também a mais larga e mais fixa das três porções. Foi assim chamado pelos anatomistas por ter a extensão aproximada de 12 dedos transversos. Possui formato de C e inicia-se no piloro no lado direito (em relação à linha mediana), faz uma curva se dirigindo à linha mediana e termina-se no lado esquerdo, na flexura duodenojejunal, aproximadamente no nível de L2. Grande parte do duodeno está fixada na parede abdominal posterior pelo peritônio.

O duodeno pode ser dividido, ainda, em 4 porções:

- **1ª porção:** parte superior, bulbo ou ampola duodenal
- **2ª porção:** parte descendente
- **3ª porção:** parte horizontal ou inferior
- **4ª porção:** parte ascendente

A primeira porção é o local de maior acometimento de úlceras duodenais. Além disso, dessas 4 partes, a 2ª é a mais importante do ponto de vista clínico-cirúrgico, pois é nela que irão desembocar as secreções vindas do fígado e do pâncreas. A 3ª porção é a secção mais longa, que cruza a veia cava inferior, a aorta e a coluna vertebral. A 4ª porção ou parte ascendente segue superiormente e ao longo do lado esquerdo da aorta e, após alcançar a cabeça do pâncreas, se curva anteriormente, no ângulo ou flexura duodenojejunal.

O **ligamento ou músculo suspensor do duodeno (músculo de Treitz)** é uma prega de peritônio contendo fibras musculares que circunda a flexura duodenojejunal.

O duodeno é **retroperitoneal**, exceto em seu início que é ligado ao fígado pelo ligamento hepatoduonal (parte do omento maior).

O duodeno apresenta relações importantes com outras vísceras vizinhas, dentre as principais, a **convexidade** da 2ª porção com o rim direito e com a glândula suprarrenal direita e a **concauidade duodenal** que se dispõe ao redor da cabeça do pâncreas. Nesse último caso, alterações nessa região pancreática poderão acarretar compressão da concauidade duodenal e, por conseguinte, dificultar o esvaziamento de secreções nesse local, com repercussões sistêmicas imediatas.

Na 2ª porção duodenal, há a **papila duodenal maior**, região abaulada da mucosa duodenal em que há desembocadura da **Ampola hepatopancreática ou Ampola de Vater**, formada pela união do ducto colédoco (com a secreção biliar) e do ducto pancreático (de Wirsung). Há, em alguns casos, a presença da **papila duodenal menor**, que é o local onde desemboca o ducto pancreático acessório (de Santorini). Essas duas papilas têm os óstios que levam a esses ductos.



## INTESTINO GROSSO

O intestino grosso é o principal local de **absorção de água** do trato gastrointestinal, sendo responsável por converter o quimo líquido em fezes semissólidas. Após essa etapa, as fezes são armazenadas e acumuladas até o momento de defecação.

Anatomicamente se localiza no abdome, representando uma espécie de "moldura" para o intestino delgado.

Algumas características são específicas do intestino grosso, como:

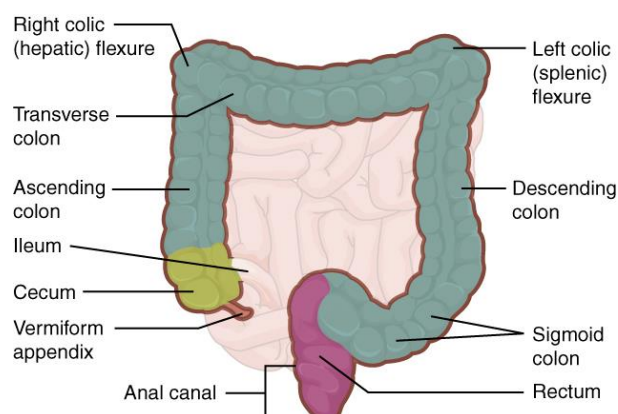
- **Apêndices adiposos ou omentais no colo:** pequenas projeções adiposas
- **Saculações:** dilatações da parede do colo entre as pregas semilunares
- **Tênias do colo (musculatura longitudinal):** Existem três faixas longitudinais distintas: a tênia mesocólica, a tênia omental e a tênia livre.

As tênias do colo iniciam juntas, "**encontro das tênias**", na base do apêndice vermiforme. Elas seguem, ainda, todo comprimento do intestino grosso se encontrando para formar uma camada longitudinal contínua ao redor do reto.

Além dessas características, o intestino grosso é distinguível do intestino delgado por seu maior calibre.

O intestino grosso, assim como o delgado, é formado por porções:

- Ceco
- Colo (partes ascendente, transversa, descendente e sigmoide)
- Reto
- Canal anal



Representação das porções do intestino grosso

## CECO

O ceco é a primeira parte do intestino grosso, totalmente revestido por peritônio, porém sem mesentério. Nele se encontra o **óstio ileal**, na junção ileocecal, projetando-se entre os lábios ileocólico e ileocecal. Esse óstio é tonicamente fechado apresentando-se como uma **papila ileal**. Essa estrutura tem importância clínica por evitar regurgitações do ceco para o íleo e controlar o trânsito do conteúdo do íleo para o ceco. Caso essa **válvula fique incompetente**, em situações de obstrução no colo



ascendente com acúmulo retrógrado, por exemplo, esse acúmulo pode extrapolar para o íleo também. Já no caso de **válvulas competentes**, caso haja essa mesma obstrução, o acúmulo excessivo de conteúdo no ceco pode comprimir as paredes, causando isquemia, passível de gerar necrose e perfuração cecal, constituindo um quadro considerado grave incorrendo em peritonite fecal.

Ainda no ceco, encontra-se o **apêndice vermiforme**, um divertículo intestinal cego de aproximadamente 9 cm de comprimento que contém tecido linfóide. O apêndice possui mesentério, o mesoapêndice. O apêndice pode sofrer, ainda, inflamação aguda, apendicite, podendo gerar abdome agudo. Nesse caso, a compressão sobre o ponto de McBurney (final do primeiro 1/3 da linha espinoumbilical) provoca dor abdominal máxima. A inflamação do apêndice pode ocorrer por obstrução de material fecal causando edema e distensão do peritônio visceral. A apendicectomia é indicada nesse caso.

## COLO

Em relação as quatro segmentações do colo, tanto a parte ascendente quanto a descendente são retroperitoneais, já o colo transverso e o sigmoide são intraperitoneais tendo um meso, o mesocolo transverso e o mesocolo sigmoide. Por terem mesos,

esses dois colos estão suscetíveis a torções, volvos ou vólvulos. Os **vólvulos de colo** são considerados emergência aguda por potencial isquemia e necrose do tecido afetado. O sulco paracólico direito localiza-se entre o colo ascendente e a parede do abdome e o sulco paracólico esquerdo entre o colo descendente e a parede abdominal. O colo sigmoide é bastante móvel e apresenta, ainda, **apêndices omentais** longos que desaparecem quando o mesocolo sigmoide termina.

Além disso, em relação aos colos existem as importantes flexuras direita e esquerda do colo. A flexura esquerda é mais aguda e situada em um nível superior ao da direita. A flexura direita tem relação íntima com o fígado, sendo denominada clinicamente, flexura hepática, enquanto a esquerda, relacionada ao baço é denominada clinicamente de flexura esplênica. Clinicamente, esses dois ângulos são pontos relevantes de localização para exames, já que durante uma colonoscopia ao examinar o colo é possível avistar a sombra hepática, por exemplo.

Em exames de imagem contrastada as divisões do colo ficam bem claras, evidenciando bem as saculações.

Em relação à vascularização do intestino grosso, inicialmente na região ileocecal a nutrição é realizada pela **artéria ileocólica**,



através dos ramos cecais. A região do cólon ascendente e parte do transverso tem nutrição por projeções da **artéria mesentérica superior**, ramo da aorta. Já a **artéria mesentérica inferior**, ramo da aorta, garante a irrigação arterial do restante do colo transverso, todo colo descendente, colo sigmoide e região inicial do reto.

No intestino grosso, existem dois pontos "divisores de águas", ou seja, que estão na fronteira entre territórios de vascularização distintos. Em casos de isquemia mesentérica, esses locais são os últimos pontos de vascularização, portanto serão os primeiros a sofrer isquemia, gerando grandes repercussões clínicas. O primeiro, também chamado de **Ponto de Griffith**, se localiza na flexura esplênica ou ângulo esquerdo, entre os territórios da artéria mesentérica superior e os territórios da artéria mesentérica inferior. O segundo ponto está na junção retossigmoide, também chamado de **Ponto de Sudeck**, entre os territórios da artéria mesentérica inferior e territórios da artéria ilíaca interna.

Toda a arcada arterial que se dispõe perifericamente no mesentério é também chamada de **Arcada de Riolan ou arco justacólico**, anastomose formada por ramos das artéria mesentérica superior e inferior.

## RETO E ÂNUS

A parte final da via digestória é formada pelo reto e pelo ânus.

O reto inicia-se na junção reto-sigmoide, localizada aproximadamente a nível da 3ª vértebra sacral, e se estende inferiormente até, aproximadamente, o nível final do cóccix. O reto é contínuo internamente com o canal anal.

Interiormente, essa região apresenta alguns desvios laterais provocados pelas pregas transversas que acarretam flexuras. No reto há duas **flexuras**, a flexura sacral e a flexura anorretal (perineal). O reto ainda possui três **pregas transversais** (superior, média e inferior), sendo a média a mais forte delas. A **ampola retal** se localiza em uma dilatação do reto, inferior a prega transversal média, e serve de reservatório durante a defecação.

O sistema de pagueamentos confere ao trânsito intestinal bloqueios, de forma que o bolo fecal não desça diretamente ao ânus, estando colapsado apenas com exceção do momento das fezes; permitindo, assim, a continência fecal.

O **canal anal** é a parte terminal do intestino grosso, iniciando-se no estreitamento da ampola retal e terminando no ânus, abertura de saída do sistema digestório.

Observando detalhes da parede entre a região retal e anal, um conjunto de estruturas



se dispõe, na parede interna do canal anal um conjunto de fibras musculares lisas formam o **esfíncter interno de contração involuntária** (músculo liso). Já na parede externa, fibras de musculatura esquelética compõe o **esfíncter externo de contração voluntária** (músculo esquelético). O processo de defecação envolve relaxamento dos dois esfíncteres.

Na região mucosa é observado um conjunto de colunas anais, chamadas de **colunas anais (de Morgagni)**, que determinam a presença, entre elas, de válvulas anais e depressões, os **seios anais**. Quando comprimidos os seios anais liberam muco, importante na evacuação das fezes do canal anal. Nessas depressões podem ocorrer retenções de fezes formadas, proliferação de bactérias, indução de processo inflamatório e formação de fístulas, completas ou incompletas. Superiormente às válvulas anais há uma **linha pectinada**, anorretal ou ainda chamada de denteada, sendo ponto de referência para separação histológica e de vascularização e inervação das porções superior e inferior do canal anal.

O reto mantém extensa **vascularização arterial e venosa**, há a anastomose de três artérias:

- Artéria retal superior (com origem na artéria mesentérica inferior)

- Artéria retal média (com origem na artéria ílíaca interna)
- Artéria retal inferior (com origem na artéria pudenda interna)

Paralelamente a essas artérias, estão um conjunto de veias retais superior, média e inferior que fazem ampla anastomose na parede retal. A veia retal superior possui sentido de drenagem para o sistema porta, enquanto as veias retais média e inferior drenam para a veia ílíaca interna e, portanto, para o sistema cava inferior.

Nesse sentido, em relação a administração de medicamentos locais, como supositórios, se colocados muito superiormente em relação ao reto pode ser drenado pelo sistema porta. Além disso, a anastomose entre as veias retais pode constituir uma via de **ligação porto-cava**, logo hipertensões portais podem ter repercussões nessa vascularização, originando na circulação colateral um regime de passagem de sangue não usual, produzindo dilatação e varizes hemorroidárias.

## VESTINDO O JALEKO

### OBSTRUÇÃO INTESTINAL

Em radiografia de abdome, quando observamos o colo transversal excessivamente dilatado sem visualização de gás no interior do reto, provavelmente trata-se de uma obstrução. No intestino grosso existem regiões de dilatação e há diversas



causas de obstrução intestinal. Obstruções colônicas podem ocorrer, majoritariamente, por tumor de colo, sendo o colo esquerdo mais afetado, diverticulite, volvo de sigmoide ou ceco, doença de Hirschsprung ou, ainda, doença de Chron. Porém, em um contexto de América Latina, a infecção por **áscaris lumbricoides**, tem de ser considerada. Nesse caso, o tratamento pode ser por meio de terapia anti-helmíntica, mas pode ser necessária extração cirúrgica ou endoscópica dos vermes.

## HEMORROIDAS

A região anorretal é um local de frequentes patologias. Hemorroidas são vasos dilatados no canal anal e que podem ser divididas em **internas**, podendo sofrer prolapsos em relação ao exterior, ou hemorroidas **externas**. São quadros, que além de incômodos, representam potencial hemorrágico, inflamatório e infeccioso, necessitando de tratamento clínico e cirúrgico. O tratamento consiste, portanto, na ligadura desses vasos, realizada por cirurgia convencional ou por Stapler.

## REFERÊNCIAS

Sistema Gastrointestinal – Anatomia Gastrointestinal – **Duodeno** (Professor Marco Aurelio Passos). Jaleko Acadêmicos. Disponível em: < <https://www.jaleko.com.br>>.

Sistema Gastrointestinal – Anatomia Gastrointestinal – **Vestindo o Jaleko - Duodeno** (Professor Marco Aurelio Passos). Jaleko Acadêmicos. Disponível em: < <https://www.jaleko.com.br>>.

Sistema Gastrointestinal – Anatomia Gastrointestinal – **Jejuno e Íleo** (Professor Marco Aurelio Passos). Jaleko Acadêmicos. Disponível em: < <https://www.jaleko.com.br>>.

Sistema Gastrointestinal – Anatomia Gastrointestinal – **Vestindo o Jaleko – Jejuno e Íleo** (Professor Marco Aurelio Passos). Jaleko Acadêmicos. Disponível em: < <https://www.jaleko.com.br>>.



Sistema Gastrointestinal – Anatomia Gastrointestinal – **Intestino Grosso** (Professor Lucas Cottini da Fonseca Passos). Jaleko Acadêmicos. Disponível em: < <https://www.jaleko.com.br>>.

Sistema Gastrointestinal – Anatomia Gastrointestinal – **Vestindo o Jaleko - Intestino Grosso** (Professor Lucas Cottini da Fonseca Passos). Jaleko Acadêmicos. Disponível em: < <https://www.jaleko.com.br>>.

Sistema Gastrointestinal – Anatomia Gastrointestinal – **Reto e ânus** (Professor Marco Aurelio Passos). Jaleko Acadêmicos. Disponível em: < <https://www.jaleko.com.br>>.

Sistema Gastrointestinal – Anatomia Gastrointestinal – **Vestindo o Jaleko - Reto e ânus** (Professor Marco Aurelio Passos). Jaleko Acadêmicos. Disponível em: < <https://www.jaleko.com.br>>.

**MOORE, Keith L.. Anatomia Orientada para a Prática Clínica.** 8ed. Rio de Janeiro: Guanabara Koogan, 2019. 1128p.

**NETTER, Frank H.. Atlas de Anatomia Humana.** 7ed. Rio de Janeiro: Elsevier, 2019. 672p.

**DRAKE, Richard L.. Gray's anatomia clínica para estudantes.** 3ed. Rio de Janeiro: Elsevier, 2015. 1192p.

### VISITE NOSSAS REDES SOCIAIS



@jalekoacademicos



Jaleko Acadêmicos



@grupoJaleko

