



TECIDO CARTILAGINOSO

CURSO
HISTOLOGIA

RESUMO

MONDRIAN

TECIDO CARTILAGINOSO

**CONTEÚDO: ANA CLARA BORGES
CURADORIA: PEDRO SULTANO**

SUMÁRIO

CARACTERÍSTICAS GERAIS.....	4
CLASSIFICAÇÃO.....	5
CRESCIMENTO DO TECIDO CARTILAGINOSO.....	6
REFERÊNCIAS.....	7



CARACTERÍSTICAS GERAIS

As células, as menores unidades estruturais e funcionais dos seres vivos, agrupam-se em **tecidos**, e estes, em **órgãos**. Segundo as características morfológicas e as propriedades funcionais, há quatro tipos básicos de tecidos: o **tecido epitelial**, o **tecido conjuntivo**, o **tecido muscular** e o **tecido nervoso**.

Forma especializada de tecido conjuntivo de consistência rígida, que realiza o suporte de tecidos moles, o revestimento de superfícies articulares, a absorção de choques e facilita o deslizamento dos ossos nos pontos articulares. Dentre os componentes, as principais células são os **condrócitos**, havendo ainda os **condroblastos**, e, como parte extracelular, uma abundante matriz. No qual descreveremos, mais detalhadamente abaixo:

- **Condroblastos:** são **células alongadas**, com pequenas projeções. Possuem núcleo grande, com nucléolo proeminente e citoplasma basófilo, devido ao RER desenvolvido ou claro e vacuolizado, pela presença de glicogênio e lipídios. São mais **periféricas**. Quando os condroblastos são circundados pela matriz e diminuem a sua síntese, são chamados **condrócitos**.
- **Condrócitos:** são **esféricos**, com superfície irregular. É uma célula bem

diferenciada, com baixa atividade de síntese. Exibem núcleo ovoide, eucromático, com RER e Golgi bem desenvolvidos e poucas mitocôndrias. Como sofrem retração durante o processo histológico, se afastam da matriz cartilaginosa, formando um espaço que pode conter mais de um condrócito, denominado **lacuna**.

- **Matriz cartilaginosa: conjunto de fibras colágenas** (colágeno do tipo II), fibras elásticas, fibras colágenas (colágeno do tipo I), agregados de proteoglicanos, ácido hialurônico e glicoproteínas. Um componente importante é a glicoproteína condronectina, que possui sítios de ligação para condrócitos, fibras colágenas tipo II e GAGs, participando, assim, da composição do arcabouço.

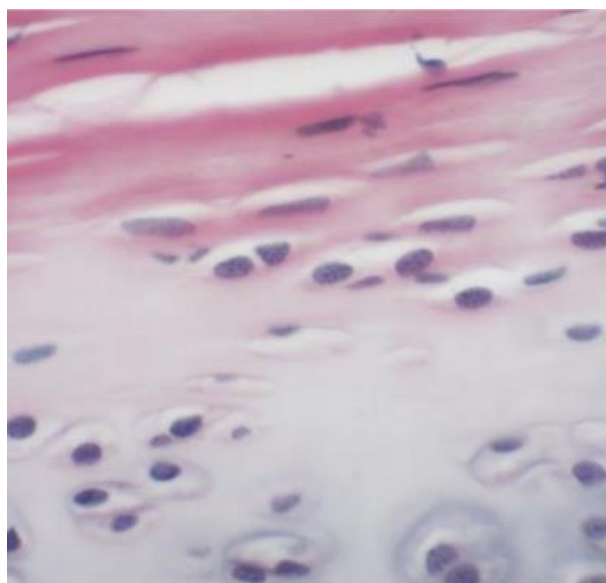
O tecido **não contém vasos sanguíneos**, sendo nutrido pelos capilares do conjuntivo (colágeno tipo I) envolvente, chamado **pericôndrio**. Este é vascularizado, innervado, fonte de novos condrócitos, responsável pela nutrição, oxigenação e ainda eliminação dos metabólicos da cartilagem. As cartilagens que revestem a superfície dos ossos nas articulações móveis não têm pericôndrio e recebem nutrientes do líquido sinovial. O tecido cartilaginoso é também **desprovido de vasos linfáticos e de nervos**.



CLASSIFICAÇÃO

A **classificação** depende principalmente da estrutura da matriz, podendo ser dividido em três tipos:

- **Cartilagem hialina:** é o mais frequente. Presente na parede das fossas nasais, traqueia, na extremidade ventral das costelas e nas articulações com grande mobilidade. A cartilagem hialina caracteriza-se pela **presença de uma matriz homogênea**, já que as fibrilas de colágeno (colágeno do tipo II) não são visíveis ao microscópio de luz. É rica na substância fundamental e em água, sendo que a maior parte desta está ligada aos glicosaminoglicanos, o que dá consistência de gel rígido à matriz. A cartilagem hialina é **geralmente envolvida pelo pericôndrio**.



Corte mostrando pericôndrio em rosa Imagem obtida do Atlas de Histologia Digital desenvolvido pela Universidade Estadual de Londrina - <http://www.uel.br/ccb/histologia/porta1/pages/arquivos/Atlas%20Digital%20de%20Histologia%20Basica>

- **Cartilagem elástica: também possui pericôndrio.** Além das fibrilas de colágeno (colágeno do tipo II) e da substância fundamental, a matriz cartilaginosa contém fibras elásticas, o que dá mais flexibilidade. Está presente na orelha (no pavilhão auricular, na tuba auditiva) e na laringe. A fresco, a cartilagem elástica é amarelada. Com HE, as fibras elásticas são refráteis e eosinófilas.
- **Cartilagem fibrosa:** é encontrada nos **discos intervertebrais e na sínfise pubiana**. Como está **associada ao tecido conjuntivo denso, não há pericôndrio**, assim, os condrócitos originam-se dos fibroblastos. A matriz contém fibras colágenas (colágeno do tipo I), fibrilas (colágeno do tipo II) e substância fundamental. **Os condrócitos tendem a estar enfileirados. A presença das fibras colágenas faz com que a cartilagem fibrosa resista à tração e à deformação sob estresse.**

CRESCIMENTO DO TECIDO CARTILAGINOSO

O crescimento da cartilagem deve-se a dois processos: o **crescimento intersticial**, por divisão mitótica dos condrócitos preexistentes, menos importante que ocorre somente nas fases iniciais da cartilagem; e o **crescimento aposicional**, único viável após a rigidez da matriz, que se faz a partir das células do pericôndrio

Com relação a condrogênese, as células mesenquimais sofrem diferenciação em condroblastos, que tem capacidade mitótica e secretam a matriz. Quando esses diminuem a sua síntese, são chamados condrócitos e continuam capazes de se dividir, de modo a se ter um grupo com algumas células em uma lacuna, formando o grupo isógeno.



REFERÊNCIAS

JUNQUEIRA, L. C.; CARNEIRO, J. **Histologia básica**. 13 ed. Rio de Janeiro: Guanabara Koogan, 2017.

GARTNER, L. P.; HIATT, J. L. **Atlas colorido de histologia**. 6 ed. Rio de Janeiro: Guanabara Koogan, 2014.

GARTNER, L. P.; HIAT, J. L. **Tratado de histologia em cores**. 4 ed. Rio de Janeiro: Elsevier, 2017.

KIERZENBAUM, A. L.; TRES, L. L. **Histologia e biologia celular: uma introdução à patologia**. 4 ed. Rio de Janeiro: Elsevier, 2012.

VISITE NOSSAS REDES SOCIAIS



@jalekoacademicos



Jaleko Acadêmicos



@grupoJaleko

