

A woman with curly hair is sitting at a desk in a classroom, writing in a notebook. She is smiling and looking down at her work. In the background, another student is visible, also working at a desk. The scene is set in a bright, modern classroom with large windows.

MÓDULO: MISCELÂNEA DO
ADULTO E DA CRIANÇA

POLITRAUMA

curso • SUSEME EMERGÊNCIA E CTI

Este ebook tem como objetivo preparar para o concurso
SUSEME-acadêmico bolsista.

Ressaltamos que o conteúdo deste ebook é resumido e não deve ser usado com o intuito de se estudar amplamente sobre os temas aqui presentes. Portanto, este material não contempla todas as informações necessárias durante a formação acadêmica.

Indicamos ao aluno que não tem como meta ser aprovado neste concurso o uso dos conteúdos presentes em nossos cursos do plano PRO, os quais foram estruturados para reforço universitário



ÍNDICE

POLITRAUMATIZADO	5
ATENDIMENTO PRÉ-HOSPITALAR	6
AVALIAÇÃO PRIMÁRIA – O ABCDE DO TRAUMA.....	6
TRAUMA CRANIOENCEFÁLICO (TCE)	13
TRAUMA RAQUIMEDULAR (TRM).....	17
Trauma cervical	21
Trauma torácico.....	22
Trauma lombar	22
Tíndromes medulares	23
TRAUMA DE FACE.....	26
TRAUMA DE PESCOÇO	27
TRAUMA TORÁCICO	28
TRAUMA ABDOMINAL	34
Trauma do fígado.....	38
Trauma do baço.....	40
Trauma do pâncreas e vias biliares	40
Trauma do estômago.....	41
Trauma dos intestinos	41



Trauma no retroperitônio.....	42
Trauma dos rins.....	43
TRAUMA PÉLVICO	43
Fratura da pelve.....	43
Trauma da bexiga	44
Trauma da uretra	44



POLITRAUMATIZADO

Devido à sua importância e crescente incidência, o politrauma é um dos temas mais abordados em concursos. Nesse ebook, vamos discutir as principais lesões traumáticas: cranioencefálico, cervical, raquimedular, da face, torácico, abdominal e pélvico.

Visão geral

O trauma representa a principal causa de morte entre os mais jovens, mais especificamente, em pessoas de idade entre 1 e 44 anos, com grande impacto socioeconômico. Além disso, é também o único grupo de “doença” em sua maior parte evitável com medidas governamentais e/ou comportamentais.

De forma padronizada, a mortalidade no trauma apresenta uma **distribuição trimodal**:

1º pico: Ocorre entre os primeiros segundos ou minutos e corresponde a 50% das mortes traumáticas. As principais causas são lesões cranioencefálicas e raquimedulares, traumas cardíacos, lesões de grandes vasos e obstrução de vias aéreas. As lesões costumam ser graves e de difícil tratamento, por isso, a melhor forma de evitá-las é através de campanhas educativas de prevenção de acidentes.

2º pico: Representa as mortes nas primeiras 24 horas correspondendo a 30% dos óbitos. Trata-se de lesões passíveis de tratamento, sendo evitável por atendimento inicial adequado. Entre as causas, podemos citar traumatismo cranioencefálico e hemorragias internas ou externas.

3º pico: De dias a semanas após o evento, corresponde a cerca de 20% das mortes por trauma. As causas se relacionam às complicações sistêmicas secundárias. Os exemplos são sepse, síndrome da disfunção de múltiplos órgãos e tromboembolismo pulmonar. O tratamento consiste nos cuidados gerais com o paciente e depende do sistema de saúde.



ATENDIMENTO PRÉ-HOSPITALAR

O primeiro passo é **avaliar a segurança**, isto é, se o cenário do acidente é seguro para a equipe que prestará o atendimento. A cena do trauma deve ser descrita, assim como o mecanismo do trauma e o número de óbitos imediatos. O transporte deve ser rápido e, em caso de longa distância, dar preferência ao transporte aéreo.

Quanto à triagem do atendimento, em acidentes com **múltiplas vítimas**, no qual o número de vítimas não excede a capacidade de cuidado da equipe, a prioridade é atender os pacientes com maior risco de vida e múltiplas lesões. Por outro lado, no caso de **vítimas em massa**, quando os recursos disponíveis são insuficientes, a prioridade é garantir maior sobrevivência ao maior número de pacientes, considerando a assistência mínima necessária.

Um esquema de classificação por cores pode ser utilizado para rápida identificação dos pacientes graves: vermelho (lesão grave com risco de vida nas próximas 2 horas), amarelo (lesões potencialmente graves, mas sem risco de morte nas próximas 2 horas), verde (paciente estável) e preto (óbito ou prognóstico reservado).

AVALIAÇÃO PRIMÁRIA – O ABCDE DO TRAUMA

O ATLS (Suporte Avançado de Vida no Trauma – protocolo do Colégio Americano de Cirurgiões) propõe um atendimento padronizado, cuja sequência adota o método mnemônico do **ABCDE do trauma**. Na prática, essas etapas podem ser realizadas simultaneamente. Entretanto, o socorrista que conduza a avaliação do paciente politraumatizado deve considerar que a sequência deve ser respeitada, sendo feita em 10 minutos, no máximo.



ABCDE do Trauma		
A	Airway	Vias aéreas com proteção da coluna cervical
B	Breathing	Respiração e ventilação
C	Circulation	Circulação com controle da hemorragia
D	Disability	Incapacidade e estado neurológico
E	Exposure	Exposição com controle do ambiente

A – VIAS AÉREAS E ESTABILIZAÇÃO DA COLUNA CERVICAL

A primeira medida do atendimento tem como objetivo avaliar a **permeabilidade das vias aéreas**. O simples ato de conseguir falar indica que a via aérea está pérvia, enquanto que pacientes com respiração ruidosa ou roncos e os inconscientes apresentam maior risco de comprometimento.

A retirada de corpos estranhos e a realização de manobras simples para a abertura das vias aéreas, tais como **elevação do mento** (chin lift) e **tração da mandíbula** (jaw thrust), visando evitar a queda da base da língua, devem ser feitas imediatamente.

Em alguns casos, essas medidas são insuficientes, tornando-se necessária uma **via aérea artificial**, podendo ser temporária (máscara laríngea, Combitubo e cricotireoidostomia por punção) ou definitiva (intubação orotraqueal, intubação nasotraqueal, cricotireoidostomia cirúrgica e traqueostomia).

As indicações de via aérea artificial são: apneia, proteção de via aérea, rebaixamento do nível de consciência, TCE grave (escala de coma de Glasgow ≤ 8), queimadura com edema progressivo de via aérea, e incapacidade de manter oxigenação com máscara.



Para estabilização da coluna cervical, adota-se dispositivos como **colar rígido** e **head blocks**, ou manobras manuais simples. Os critérios para a retirada do colar cervical são: paciente alerta, sem dor cervical e exame neurológico normal; não há obrigatoriedade de exames de imagem. Vale ressaltar que a **prancha rígida** serve apenas como meio de transporte, e não como método de imobilização; deve ser retirada logo após a chegada ao hospital, pois há risco de desenvolver úlcera de pressão quando mantida por mais de 2 horas.

B – RESPIRAÇÃO E VENTILAÇÃO

A permeabilidade das vias aéreas não indica necessariamente a ventilação adequada. Nessa etapa é importante identificar e tratar lesões com risco imediato à vida, tais como obstrução das vias aéreas, pneumotórax hipertensivo, hemotórax maciço, tamponamento cardíaco e lesões da árvore traqueobrônquica.

As medidas incluem **exame físico respiratório** (inspeção, percussão e ausculta do tórax), **suplementação de oxigênio**, e monitoração da saturação por meio do **oxímetro de pulso** (SatO₂ ≥95%). Deve-se avaliar a necessidade de toracocentese, drenagem torácica ou toracotomia.

C – CIRCULAÇÃO COM CONTROLE DE FOCOS DE SANGRAMENTO

O **choque hipovolêmico hemorrágico** é a principal causa de morte evitável por trauma. Todo paciente politraumatizado com hipotensão e taquicardia deve ser considerado hipovolêmico, até que se prove o contrário.

A **avaliação hemodinâmica** se baseia em parâmetros clínicos, como pressão arterial, frequência cardíaca, frequência respiratória, nível de consciência e débito urinário.



Para controle de hemorragia, é fundamental **identificar o sítio de sangramento**. Os principais focos são tórax, abdome, pelve e ossos longos. O controle pode ser feito por **compressão local** (preferencialmente), torniquete (em casos de amputação traumática de membros ou sangramento externo ativo de difícil controle por compressão) ou cirurgia. Vale ressaltar que em cenário extra-hospitalar e, de acordo com o PHTLS (Suporte Pré-hospitalar de Vida no Trauma), a compressão local é a medida prioritária.

A **reposição volêmica** deve ser precoce, quando indicada. Preconiza-se a punção e a inserção de **dois cateteres de grosso calibre nas veias periféricas**, com coleta de amostra de sangue para **hematócrito, tipagem sanguínea, prova cruzada** e outros exames (incluir beta-hCG para mulheres em idade reprodutiva), **gasometria arterial**, seguidos de infusão de fluidos com soluções cristaloides aquecidas (37-40°C). Destas soluções, o Ringer lactato é a preferida. O volume a ser administrado depende de quanto se estima que o paciente tenha perdido com a hemorragia, geralmente se iniciando com 1 litro nos adultos e 20ml/kg nas crianças. Em caso de não resposta sem evidências de melhora clínica, considera-se transfusão sanguínea maciça, somada ao ácido tranexâmico 1g IV em bolus (até 3 horas pós-trauma) e 1g ao longo das 8 horas subsequentes. A diurese/**débito urinário**, medido através do cateterismo vesical, é o melhor parâmetro para avaliar reposição volêmica; os alvos são 0,5ml e 1ml/kg/h, respectivamente, em adultos e crianças.

Observação: Podemos classificar a perda volêmica e avaliar a resposta por meio dos sinais vitais.



CLASSIFICAÇÃO DO CHOQUE HIPOVOLÊMICO				
	Classe I	Classe II	Classe III	Classe IV
Perda volêmica em %	<15%	15 – 30%	30 – 40%	>40%
Perda volêmica em ml*	<750	750 – 1500	1500 – 2000	>2000
Frequência cardíaca (bpm)	<100	>100	>120	>140
Pressão arterial	Sem alterações	Sem alterações	Hipotensão	Hipotensão
Enchimento capilar	Sem alterações	Prolongado	Prolongado	Prolongado
Frequência respiratória (irpm)	<20	20 – 30	30 – 40	>40
Débito urinário (ml/h)	>30	20 – 30	5 – 20	Desprezível
Nível de consciência	Pouco ansioso	Ansioso	Ansioso – confuso	Confuso – letárgico
Reposição volêmica	Cristaloides	Cristaloides	Cristaloides + CH**	Cristaloides + CH**

*Estimativa para pacientes com 70kg. **Concentrado de hemácias.

D – AVALIAÇÃO NEUROLÓGICA

Sabe-se que a lesão cerebral traumática é a principal causa de óbito no politraumatizado. Desse modo, nessa fase do atendimento, realiza-se um exame neurológico rápido e objetivo, priorizando a investigação do nível de consciência, avaliação das pupilas (tamanho e reatividade) e outros sinais de localização.

A avaliação do nível de consciência é feita amplamente pela **Escala de Coma de Glasgow** (ECG), por ser um método facilmente realizável baseado em 3 parâmetros clínicos. A pontuação máxima é 15 e a mínima, 3. Na impossibilidade de avaliar um dos parâmetros, não se aplica nenhuma pontuação, devendo colocar não testado (NT). Todo paciente com ECG ≤ 8 pontos é classificado como comatoso e tem indicação de via aérea definitiva.



Quando há rebaixamento do nível de consciência, é importante a revisão da via aérea, ventilação, oxigenação e perfusão, visto que as alterações nessas funções vitais podem comprometer o nível de consciência.

ESCALA DE COMA DE GLASGOW					
Abertura ocular		Resposta verbal		Resposta motora	
Espontânea	4	Orientada	5	Obedece comandos	6
À voz	3	Confusa	4	Localiza dor	5
À dor	2	Palavras inapropriadas	3	Movimento de retirada	4
Nenhuma	1	Palavras incompreensíveis	2	Flexão anormal*	3
		Nenhuma	1	Extensão anormal**	2
				Nenhuma	1

*Ou decorticação. **Ou descerebração.

Observação: Em 2018, foi atualizada a ECG, acrescentando a **avaliação pupilar (ECG-P)**. Esta é realizada após a avaliação tradicional da abertura ocular, respostas verbal e motora, e considera-se: inexistente, quando nenhuma pupila reage ao estímulo de luz (2 pontos); parcial, quando apenas uma pupila reage (1 ponto); ou, completa, quando as duas pupilas reagem (0 ponto). O cálculo é feito por: valor da ECG – (subtrair) o valor da avaliação pupilar. Desse modo, a pontuação mínima da ECG passa a ser de 1 ponto.

E – EXPOSIÇÃO COM CONTROLE DO AMBIENTE

Envolve a **exposição do paciente**, despindo-o a fim de avaliar o dorso, o períneo e as extremidades, e buscar traumas associados (fraturas e lesões cortocontusas), bem como adotar medidas de **prevenção da hipotermia**, como uso de cobertores, mantas térmicas e fluidos aquecidos.



MEDIDAS E EXAMES COMPLEMENTARES

Durante a avaliação primária, deve-se usar, sempre que possível, medidas que auxiliam a avaliação e a monitorização do paciente politraumatizado. A monitorização não invasiva inclui traçado eletrocardiográfico, saturação de oxigênio com oxímetro de pulso, aferição da pressão arterial, bem como coleta de gasometria.

Como já exposto acima, a diurese é o principal parâmetro para a avaliação da resposta à expansão volêmica. Assim sendo, a sondagem vesical deve ser realizada em todos os politraumatizados, exceto na suspeita de lesão uretral (caracterizada por exemplo pela presença de sangue no meato uretral), equimose perineal, sangue no escroto ou fratura pélvica.

De modo complementar, a distensão gástrica pode levar a reflexos vagais, além de aumentar o risco de vômito e broncoaspiração. Logo, a passagem da sonda gástrica está indicada principalmente àqueles em ventilação mecânica ou com trauma abdominal. A sonda nasogástrica está contraindicada na suspeita de fratura da base do crânio e da lâmina crivosa, pela possibilidade de penetração na cavidade craniana. Nesses casos, na presença de hematoma periorbital bilateral (sinal do guaxinim), saída de sangue ou líquido pelo tímpano ou hematoma de mastoide (sinal de Battle), a escolha é a passagem de sonda orogástrica.

No atendimento primário, os únicos exames subsidiários que o ATLS preconiza são: **radiografia de tórax da coluna cervical em perfil, de tórax em incidência anteroposterior e panorama de bacia**, que podem ser feitos no leito, bem como hemograma e tipagem sanguínea. Todo e qualquer exame que auxilie no diagnóstico de lesões orgânicas específicas devem ser solicitados na avaliação secundária; os exemplos são endoscopia digestiva, tomografia computadorizada e ressonância magnética.



TRAUMA CRANIOENCEFÁLICO (TCE)

Introdução

O TCE representa a causa mais frequente de atendimento neurocirúrgico de urgência e acarreta altos índices de morbimortalidade. A lesão primária decorre diretamente do trauma, mas posteriormente, podem ocorrer lesões secundárias, em consequência de edema, hipoperfusão e hipoxemia.

Classificação

O TCE pode ser classificado de acordo com o mecanismo fisiopatológico, a gravidade ou a morfologia do trauma.

Quanto aos **mecanismos de origem da lesão**, a lesão traumática cranioencefálica pode ser **fechada** ou **penetrante**. A primeira inclui acidentes automobilísticos (de alta energia), quedas e agressões (de baixa energia), enquanto a segunda tem como exemplo os ferimentos por arma de fogo e por arma branca.

A classificação por **gravidade** é baseada no escore da escala de coma de Glasgow (ECG). É **leve** quando apresenta ECG de 13 a 15 pontos; **moderado**, de 9 a 12 pontos; e, **grave**, menor ou igual a 8 pontos.

No que diz respeito às **morfologias**, são subdivididas em **fratura do crânio** (de calota ou basilares) e **lesões intracranianas**. Estas últimas, por sua vez, podem ser divididas em focais e difusas. As **lesões focais** englobam hematomas epidural, subdural, subaracnoide e intraparenquimatoso, e exercem efeito expansivo e pressão sobre as demais estruturas cerebrais adjacentes. Ao posto que as **lesões difusas** englobam a concussão cerebral e a lesão axonal difusa.



Fratura da calota craniana

A intervenção cirúrgica é indicada quando há afundamento maior que a espessura da calota craniana adjacente (em geral, >1cm), sinais de hipertensão intracraniana, perda de líquido cerebrospinal ou fratura exposta.

Fratura da base craniana

Comum nos traumas fechados, as manifestações clínicas sugestivas de fratura da base craniana são equimose periorbitária (**sinal do guaxinim**), equimose retroauricular ou de mastoide (**sinal de Battle**), fístula liquórica (**rinorreia e otorreia**), **hemotímpano** e **paralisia do NC VII** (nervo facial). Na suspeita clínica, é contraindicada a passagem de sonda nasogástrica ou intubação nasotraqueal. O diagnóstico pode ser confirmado com a TC de crânio em cortes coronais. O tratamento, em sua maioria é conservador.

Hematoma epidural x subdural

Ambos são **hematomas intracranianos focais**.

O **hematoma epidural** ou extradural frequentemente está relacionado ao sangramento oriundo da **artéria meníngea média**, sendo a **região temporal** (ou temporal-parietal) o local de acometimento mais comum. Localiza-se fora da dura-máter, dentro do crânio. Geralmente, está associado à fratura do osso temporal. O quadro e a evolução clínica se caracterizam por perda do nível de consciência, **intervalo lúcido** e coma. Na TC de crânio, observa-se lesão com forma de **lente biconvexa**. A drenagem do hematoma deve ser considerada precocemente para evitar lesão cerebral.

O **hematoma subdural**, mais comum e presente em 30% dos TCEs, tem como causa a ruptura do **plexo venoso meníngeo**, entre o córtex cerebral e o seio venoso. Pode ser agudo ou crônico, dependendo do tempo de evolução e das características da tomografia. Ocorre frequentemente em pacientes com quedas repetidas, **idosos**, **etilistas** e usuários de anticoagulantes. A localização de



acometimento típica é frontotemporoparietal. O aspecto tomográfico é lesão em meia-lua, **côncavo-convexo**, revestindo e comprimindo os giros e sulcos e causando desvio ventricular e da linha média. O prognóstico é pior do que o do hematoma extradural pela presença de lesão parenquimatosa grave mais comumente associada. O tratamento cirúrgico, se indicado (em geral, quando há desvio da linha média $\geq 0,5\text{cm}$), deve ser feito rapidamente.

	HEMATOMA EXTRA/EPIDURAL	HEMATOMA SUBDURAL
Local	Acima da dura-máter	Abaixo da dura-máter
Vaso lesado	Artéria meníngea média	Veias ponte
Fator de risco	Trauma, especialmente no osso temporal	Atrofia cortical, idoso, alcoolismo e uso de anticoagulantes
Quadro clínico	Intervalo lúcido	Progressiva
TC	Imagem biconvexa	Imagem “lua crescent”

Hematoma subaracnoide (hsa)

A HSA traumática (também denominada e hemorragia meníngea) difere da HSA aneurismática em seu aspecto tomográfico por ocorrer nos sulcos cerebrais, isto é, na convexidade cerebral), enquanto que, em casos de ruptura de aneurisma, o sangramento ocorre geralmente nas cisternas. Há associação com outras lesões traumáticas.

Concussão cerebral x lesão axonal difusa

Ambas são **lesões intracranianas difusas** e são mais comuns do que as focais. O mecanismo fisiopatológico se relaciona a **aceleração e desaceleração**.

A **concussão cerebral** se trata de “**knockout**”, e se caracteriza por **perda subida e transitória da consciência** (por **até 6 horas**), gerando amnésia, sem lesão neurológica permanente; a conduta é observação clínica.



A lesão axonal difusa (**LAD**), por definição, consiste em “**lesão por cisalhamento**”, apresentando **perda súbita da consciência** (por >6 horas), escala de coma de Glasgow (ECG) baixo e TC inocente (evidencia nenhuma anormalidade ou pequenos pontos de sangramento). O melhor exame diagnóstico é a ressonância magnética, apresentando lesões localizadas principalmente no corpo caloso e no tronco cerebral.

Observação: Vale diferenciar a **contusão cerebral**, que é decorrente de lesões traumáticas do cérebro (habitualmente por um impacto direto e violento) é caracterizada por hemorragia, edema e lesão parenquimatosa, podendo cursar com hematoma intraparenquimatosa (20%).

Dica de prova: Quanto às indicações de solicitação de TC de crânio em vítimas de TCE, sabe-se que todo paciente com ECG diferente de 15 pontos na admissão deve ser submetido à tomografia. Em geral, os critérios para sua realização são: presença de sinal de alarme (cefaleia intensa ou refratária, náuseas ou vômitos frequentes), presença de sinais de fratura de base craniana, perda de consciência, amnésia do evento do trauma, jovens e idosos, mecanismo de trauma de alta energia, uso de anticoagulantes orais ou antiplaquetários e presença de fatores confusionais (intoxicação alcoólica ou por drogas).

Dica de prova: O tratamento cirúrgico das lesões intracranianas traumáticas, assim como suas outras formas de apresentação, não costumam ser tema abordado nos concursos, razão pela qual não é tão detalhado nesse ebook. Como regra geral, todo paciente com lesão focal, piora neurológica, rebaixamento da consciência (refletida na piora da pontuação da ECG) e na presença de grande desvio da linha cerebral média (>5mm), deve ser tratado cirurgicamente. Os pacientes com TCE grave e ECG ≤ 8 , em geral, são candidatos a monitorização da pressão intracraniana (PIC), através da colocação de cateter intraventricular, intraparenquimatoso ou subdural.



TRAUMA RAQUIMEDULAR (TRM)

Visão geral

Sabe-se que 5% dos pacientes com lesão cranioencefálica apresentam lesão raquimedular associada; e, 25% dos pacientes com lesão raquimedular apresentam lesão cerebral.

A coluna cervical é o sítio mais frequente de lesões traumáticas na coluna cervical (55%); enquanto que as regiões torácicas e as transições toracolombar e lombossacra são responsáveis, em média, por 15% das lesões.

Quanto à fisiopatologia, a lesão raquimedular aguda pode ser causada por trauma fechado ou por trauma penetrante. Atualmente, a perfuração por arma de fogo (PAF) é a causa mais comum.

Todo politraumatizado deve ser tratado como portador de lesão raquimedular, até que se prove o contrário. Quanto mais alta a lesão, pior o prognóstico. A manipulação deve ser mínima e cuidadosa, e a imobilização adequada.

Avaliação inicial

O atendimento ao paciente TRM segue a padronização do Advanced Trauma Life Support (ATLS), com **imobilização adequada da coluna cervical** (incluindo colar cervical semirrígida, head blocks e tirantes) até a exclusão da lesão. A proteção da coluna cervical está relacionada à garantia de uma via aérea permeável durante o exame primário. O diagnóstico de TRM deve ser realizado e mais bem caracterizado no exame secundário.

Na avaliação hemodinâmica, é fundamental diferenciar o choque hipovolêmico dos choques neurogênicos e medular.



O **choque neurogênico** é uma condição hemodinâmica de perfusão tecidual inadequada. Ocorre por lesões das vias descendentes do sistema simpático da medula espinhal, causando perda por tônus vasomotor e da inervação simpática do coração. Há vasodilatação visceral e dos membros inferiores, caracterizando tipicamente **hipotensão arterial e bradicardia**. Em geral, para normalização da pressão arterial, não basta reposição volêmica, requerendo os vasopressores como tratamento.

Por outro lado, no **choque medular**, observam-se flacidez e perda aguda dos reflexos após lesão medular de duração variável. Com o tempo, há retorno dos reflexos e evolução para hiperreflexia, por perda da inibição cranial. Ademais, nota-se perda total das funções motora e sensitiva abaixo do nível da lesão. Durante o período da “falência” medular, não se pode avaliar o dano real; o diagnóstico pode se basear na perda do reflexo bulbocavernoso.

Choque neurogênico	Choque medular
<ul style="list-style-type: none">• Deficiência da via simpática descendente• Lesão da medula cervical ou torácica superior (<T6)• Perda do tônus simpático vasomotor e cardíaco• Resulta hipotensão e bradicardia• Tratamento é vasopressor e atropina	<ul style="list-style-type: none">• Flacidez e perda dos reflexos musculares• Após trauma com lesão medular• Medula totalmente afuncional• Apresenta duração variável• Atraso no diagnóstico do real grau da lesão

Além disso, as lesões medulares podem ser divididas de acordo com o comportamento sensitivo-motor. Na **lesão completa**, não há qualquer função motora ou sensitiva abaixo do nível de acometimento; isso só pode ser concluído após a resolução da fase de choque medular. Já na **lesão incompleta** da medula espinhal, permanece certo grau de função sensitiva ou motora; e, o prognóstico é melhor. A preservação da sensibilidade da região perianal pode ser a única



evidência de função residual, que acontece por alguma percepção sensorial da região perianal e/ou pela contração voluntária do esfíncter anal externo.

Observação: Quando retirar o colar cervical? É preciso realizar avaliação por exames de imagem?

Conforme o National Emergency X-Radiography Utilization Study (NEXUS), em pacientes acordados, alertas, sem influência de nenhum tipo de droga, neurologicamente normais, sem outras lesões distrativas e ausência de dor no pescoço e na linha média, deve-se retirar o colar cervical e palpar todas as vértebras cervicais. Se não alegar dor, as próximas etapas incluem: mobilização passiva do pescoço, mobilização ativa, flexão e extensão ativas. Após esses passos, na ausência de dor, pode-se proceder à retirada do colar cervical sem necessidade de exame de imagem ou avaliação com especialista.

No entanto, a 10ª atualização do ATLS recomenda a realização de raios X mesmo quando assintomático, quando a cinemática do trauma for considerada “mecanismo perigoso”, como queda >1m ou 5 degraus, colisão de veículo em alta velocidade, capotamento ou ejeção ou colisão de bicicleta ou moto.

Em relação aos pacientes com alteração do nível de consciência ou com mecanismos de trauma sugestivos, a exclusão de lesão na coluna vertebral requer a avaliação radiológica, devendo ser mantidos adequadamente imobilizados até a realização dos exames.

Exames de imagem

Os **raios X de perfil da coluna cervical** é o único exame radiológico a ser solicitado no contexto do TRM, como complemento ao atendimento primário. Entretanto, sempre que há suspeita clínica de traumatismo da coluna cervical, deve-se acrescentar as incidências anteroposterior e transoral. Os demais exames devem ser solicitados em pacientes hemodinamicamente estáveis, conforme o nível de lesão suspeito.



Os raios X simples cervicais em incidência lateral deve mostrar a base do crânio, as sete vertebrais cervicais e a transição com a primeira vértebra torácica; sua sensibilidade é de 85% para a detecção da fratura. Os raios X anteroposteriores permitem melhor identificação das luxações unilaterais das juntas articulares, enquanto a incidência transoral consegue avaliar adequadamente o processo odontoide e é indicada quando há suspeita de lesão de C1 ou C2 no paciente com queixa de dor cervical alta.

Qualquer suspeita de anormalidade na radiografia simples na radiografia simples, indica-se a tomografia computadorizada. A tomografia da coluna vertebral é o exame de escolha para confirmar as lesões vertebrais, devendo solicitar a vértebra em questão e, ao menos, uma acima e outra abaixo do local suspeito.

Conduta geral

Englobam imobilização (colar cervical, coxins laterais e prancha rígida), hidratação volêmica controlada (administrar fluidos intravenosos), considerar vasopressor e inotrópico, e transferência.

Uso de corticosteroides

Até a 7ª edição, o ATLS preconizava a metilprednisolona em casos de TRM não penetrante nas primeiras 8 horas após o trauma. Entretanto, nas últimas edições, observa-se que não há evidência na literatura que suporte o uso de corticoides nessas situações (em especial, na fase aguda, de trauma fechada). Assim sendo, **não há indicação de corticoide no trauma raquimedular.**

A administração de altas doses de corticoides pode levar a efeitos adversos na evolução do politraumatizados, tais como maior incidência de trombose venosa profunda e tromboembolismo pulmonar, hemorragia digestiva, pancreatite, complicações respiratórias e infecciosas.



Tratamento cirúrgico

As duas indicações clássicas para o tratamento de emergência das fraturas da coluna vertebral são: (1) **progressão do déficit neurológico** e (2) **presença de luxação com déficit neurológico parcial**. Nesses casos, o paciente deve ser transferido e encaminhado ao serviço que disponha ortopedista e/ou neurocirurgião.

TRAUMA CERVICAL

O local de maior acometimento e maior gravidade no trauma raquimedular é a coluna cervical (55% dos casos), sendo 10% associada a outra fratura vertebral. Entre as vertebbras cervicais, a lesão mais frequente é a vértebra C5, e o local com subluxação mais frequente é a região C5-C6.

A piora dos sintomas após a imobilização (5%) é explicada por progressão do edema/isquemia e colocação inadequada. E, o óbito ocorre principalmente devido à lesão vascular associada.

A **luxação atlanto-occipital** é rara e acontece por flexão associada à tração. A maioria dos pacientes com essa lesão morre antes do atendimento inicial. É frequente a relação dessa fratura à **síndrome “do bebê sacudido”** (shaken baby), cuja tríade é encefalopatia aguda, hemorragia subaracnoide e hemorragia retiniana.

Na **subluxação rotatória de C1**, comum em crianças, é marcado por **torcicolo mantido**; não se deve retificar a coluna.

A **fratura do atlas (C1)**, também denominado **fratura de Jefferson**, ocorre frequentemente em mergulho de piscina rasa e se caracteriza por “explosão da vertebra” (fratura em 3 peças). O diagnóstico é confirmado pelo raios X transorais ou pela TC.



A **fratura do axis (C2)** se trata de **fratura do odontoide**, sendo o tipo II (base do odontoide) o mais comum. A chamada de fratura do **enforcado** (ou “hangman”), caracteriza-se por a hiperextensão do axis, e há comprometimento do processo espinhoso e dos elementos posteriores do C2.

TRAUMA TORÁCICO

Entre T1 e T10, há quatro tipos de lesão, a maioria fratura estáveis. São eles: (1) lesão em cunha por compressão anterior; (2) lesão por explosão do corpo vertebral (“Burst injury”); (3) fraturas de Chance (ou fraturas transversais do corpo vertebral); e, (4) fraturas-luxações.

A **fratura de Chance** deve ser investigada em traumas com mecanismo de desaceleração e implica a investigação de lesões associadas, principalmente das estruturas retroperitoneais, como duodeno e do pâncreas. Além disso, suspeita-se quanto a esse tipo de lesão, paciente com a marca do cinto de segurança.

As fraturas da junção toracolombar de T11 a L1 ocorrem por hiperflexão e rotações agudas; costumam ser instáveis, e normalmente, estão relacionadas à queda de altura e ao uso do cinto de segurança.

TRAUMA LOMBAR

Na fratura lombar, a dissecação medular é rara, uma vez que a cauda equina se inicia a partir de L1. As lesões lombares estão associadas a um menor risco de déficit neurológico completo.



SÍNDROMES MEDULARES

SÍNDROME DE TRANSECÇÃO MEDULAR

Essa condição caracteriza-se pela absoluta perda de sensibilidade, dos movimentos e do tônus nos músculos inervados pelos segmentos medulares situados abaixo da lesão.

LESÃO CERVICAL	TETRAPEGIA
Lesão torácica	Paraplegia
Lesão lombar	Prejuízo parcial da locomoção dos membros inferiores (região anterior)
Lesão sacral	Prejuízo principalmente das regiões posterior dos membros inferiores

SÍNDROME DE BROWN-SÉQUARD

É uma lesão medular incompleta caracterizada por um quadro clínico que reflete a **hemisseção da medula**, frequentemente encontrada em lesões da região cervical. Apresenta, entre os sinais e sintomas, perda ipsilateral do tato epicrítico e da propriocepção consciente, perda contralateral dos estímulos termoalgésicos e comprometimento motor ipsilateral à lesão.

Os sintomas resultam da interrupção dos principais tratos, que percorrem uma metade da medula. Os da secção dos tratos que não se cruzam na medula aparecem do mesmo lado da lesão, já os da lesão de tratos que se cruzam na medula manifestam-se no lado oposto ao lesado. Todos os sintomas aparecem somente abaixo do nível da lesão.



SÍNDROME DE BROWN-SÉQUARD	
Sintomas que se manifestam do mesmo lado da lesão	
Trato corticoespinal lateral	Paralisia espástica, com sinal de Babinski
Trato fascículos grácil e cuneiforme	Perda de propriocepção consciente e tato epicrítico
Sintomas que se manifestam do lado oposto ao lesado	
Trato espinotalâmico lateral	Perda da sensibilidade térmica e dolorosa
Trato espinotalâmico anterior	Diminuição ligeira do tato protopático e da pressão*

*Esse comprometimento, em geral, é pequeno, porque as fibras da raiz dorsal, que levam esta modalidade de sensibilidade, dão ramos ascendentes muito grandes, que emitem colaterais em várias alturas antes de fazer sinapse na coluna posterior e cruzar para o lado oposto.

SÍNDROME DE CENTRAL DA MEDULA

Mais frequentemente em idosos submetidos a mecanismos de hiperextensão (especialmente em pacientes com estenose preexistente do canal medular cervical), ocorre por comprometimento vascular da medula, na área irrigada pela **artéria vertebral anterior**.

Caracteriza-se por desproporção da perda de força motora nos membros superiores e nos membros inferiores (em geral, MMSS > MMII); perda sensorial variável; e, recuperação sequencial (sentido cauda-cranial).

O quadro se deve à disposição anatômica das fibras do trato corticoespinal, uma vez que as fibras nervosas responsáveis dos membros superiores estão localizadas na região central, enquanto as responsáveis pelos membros inferiores, situadas perifericamente.

Apresenta melhor prognóstico, em comparação com as lesões incompletas.



SÍNDROME ANTERIOR DA MEDULA

Secundária ao infarto da medula no território da artéria vertebral anterior, os mecanismos de lesão estão associados à compressão e/ou flexão do canal medular.

Manifesta-se por paraplegia e **dissociação da perda sensorial**, isto é, perda da sensibilidade térmica e dolorosa e persistência da sensibilidade tátil e proprioceptiva à vibração e à pressão. Isso pode ser explicado pela destruição da substância cinzenta intermédia central e da comissura branca (com interrupção dos tratos espinotalâmicos laterais quando cruzam ventralmente ao canal central), sem comprometimento do funículo posterior (composto por fascículos grácil e cuneiforme) e funículo anterior da medula (onde se localizam os tratos espinotalâmicos anteriores).

É a lesão incompleta de pior prognóstico.

SÍNDROME DO CONE MEDULAR

Entre as causas, podemos citar: fraturas da coluna vertebral, neoplasias extramedulares, abscesso epidural e deformidades ósseas dos corpos vertebrais.

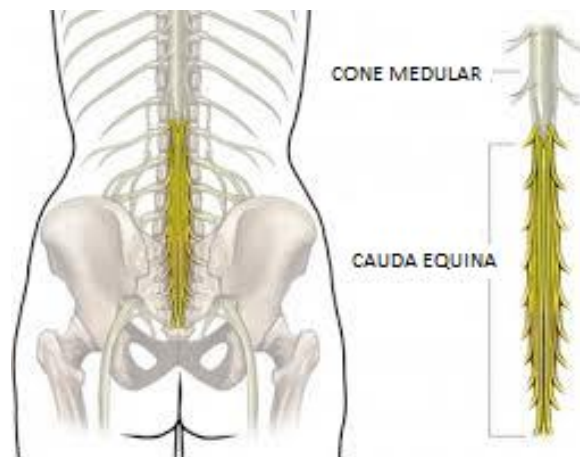
Caracteriza-se pela compressão mecânica externa da medula espinhal, e as suas manifestações clínicas variam de acordo com o local anatômico da lesão. Incluem dor localizada, fraqueza, perda sensorial, incontinência e impotência.

SÍNDROME DE CAUDA EQUINA

Pode ser definida como a perda parcial ou total das funções urinárias, intestinais e sexual pela compressão da cauda equina na região lombar. A lesão produzida é do tipo neurônio motor inferior ou paralisia flácida. A etiologia mais comum, nos casos agudos, é a hérnia discal; a causa traumática é rara.



Na síndrome de cauda equina, não há condução do estímulo de forma completa até a medula espinal e os reflexos, e os tônus muscular permanece diminuído ou ausente (flácido). A lesão, em sua maioria, é de forma incompleta, com preservação parcial da sensibilidade e da função motora, e não ocorrem hipertonia muscular e hiperreflexia, uma vez que os motoneurônios superiores estão preservados.



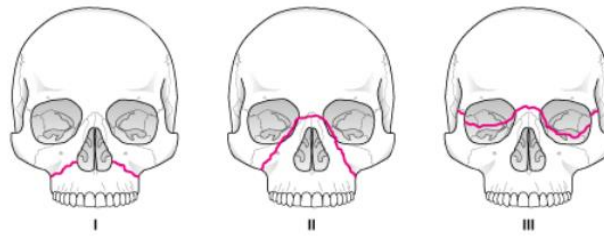
A cauda equina refere-se à porção final afunilada da medula.

A cauda equina, por sua vez, às meninges e às raízes nervosas dos nervos espinhais.

TRAUMA DE FACE

Baseia-se na **classificação de Le Fort**: (1) **Le Fort I**: Consiste em disjunção dentoalveolar ou fratura de Guérin, com fratura do osso maxilar; (2) **Le Fort II**: É uma lesão nasomaxilar (fratura piramidal), separando os ossos maxilar e nasal do osso frontal; e, (3) **Le Fort III**: Há acometimento órbitomaxilar, sem lesão da base do crânio.





Classificação de Le Fort de fraturas da face média.

O diagnóstico é feito através da tomografia computadorizada. O tratamento envolve manutenção de vias aéreas, identificação de lesões ocultas e sangramentos. Vale ressaltar que o trauma da face não é considerado uma urgência médica, podendo realizar correção tardia até a estabilização do quadro clínico do paciente (em até 24 horas, não compromete o resultado final).

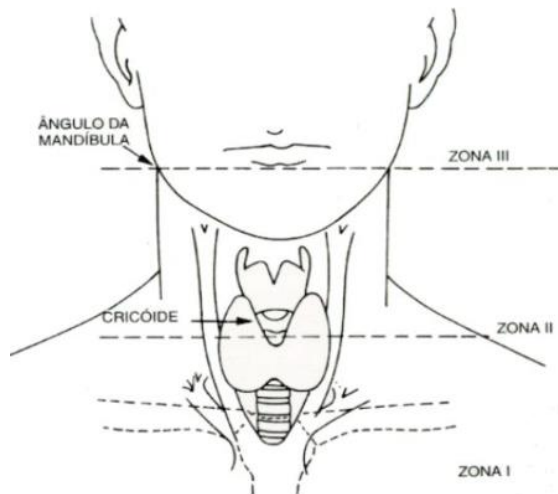
TRAUMA DE PESCOÇO

Predomina-se **trauma penetrante**. A exploração cirúrgica é considerada em casos de instabilidade e hemodinâmica, sangramento ativo, hematoma cervical expansivo e lesão aerodigestiva, bem como em penetração do músculo platisma. Ao contrário, realiza-se investigação por exames complementares.

Didaticamente, o pescoço pode ser dividido em 2 compartimentos, separados pelo músculo esternocleidomastoide (ECOM) em: **anterior e posterior**. O trauma na região anterior do pescoço leva à lesão das estruturas vasculares e/ou aerodigestivas; ao posto que, no compartimento posterior, relaciona-se ao acometimento da coluna cervical.

Além disso, uma outra subdivisão separa o pescoço em **três zonas**, de acordo com seguintes referências anatômicas: base do crânio, ângulo da mandíbula, cartilagem cricoide e fúrcula esternal. Essa classificação é bastante adotada em casos de trauma penetrante.



ZONAS DO PESCOÇO	
	
Zona I	Da fossa supraclavicular à cartilagem cricoide É a área de maior risco devido à presença dos grandes vasos, esôfago e traqueia
Zona II	Da cartilagem cricoide ao ângulo da mandíbula Lesões costumam ser de melhor prognóstico
Zona III	Do ângulo da mandíbula à base do crânio O trauma fechado de pescoço costuma afetar a laringe e raramente o esôfago

Sobre as lesões vasculares, destacam-se artéria carótida e vertebral, sendo importante solicitar angiotomografia de pescoço e visando evitar acidente vascular encefálico.

TRAUMA TORÁCICO

Tema bastante abordado nas questões de prova; nesse ebook, vamos tratar sobre as lesões mais comuns no trauma torácico, incluindo algumas que podem ser ameaças imediatas à vida.

Introdução

O trauma torácico ainda constitui uma causa importante de morte (cerca de 20 a 25% dos óbitos em politraumatizados) e a maioria (85% dos casos) pode ser evitada com diagnóstico rápido (exame físico) e terapêuticas de baixa complexidade, tais como permeabilização da via aérea, suporte respiratório, analgesia e drenagem.

LESÕES COM RISCO DE MORTE	TRATAMENTO
Pneumotórax hipertensivo	Toracocentese descompressiva no 4º ou 5º EIC, anterior à LHC em adultos (em crianças, a punção é feita no 2º EIC, na LHC)
Pneumotórax aberto	Curativo de 3 pontas
Lesão da árvore traquiobrônquica	Suporte ventilatório, broncospasmo e cirurgia
Hemotórax maciço	Drenagem pleural e avaliação cirúrgica precoce
Tamponamento cardíaco	Pericardiocentese e avaliação cirúrgica precoce

EIC: espaço intercostal; LHC: linha hemiclavicular

Observação: A contusão pulmonar é a lesão torácica potencialmente letal mais comum.

Tórax instável

A fisiopatologia consiste em fratura de ≥ 2 arcos costais consecutivos, em ≥ 2 pontos em cada arco. O quadro clínico é dor e **respiração paradoxal**. É importante ressaltar que a **dor e contusão pulmonar** são as **causas de insuficiência respiratória**, e não a respiração paradoxal. O manejo se baseia em suplementação de oxigênio, analgesia, bloqueio intercostal (se necessário) e fisioterapia respiratória. Considera-se ventilação mecânica se $PaO_2 < 65\text{mmHg}$ ou $SatO_2 < 90\%$, especialmente em caso de contusão.



Pneumotórax hipertensivo

Ocorre quando há um vazamento de ar unidirecional para o espaço pleural, ocasionando o desvio contralateral do mediastino e reduzindo o retorno venoso, associado à instabilidade hemodinâmica. O principal mecanismo envolve ventilação mecânica com pressão positiva em pacientes com pneumotórax pequeno.

Trata-se de uma clássica lesão em “saco de papel”, e se caracteriza por desvio traqueal, **turgência jugular**, (hiper) **timpanismo** pulmonar à percussão, murmúrio vesicular abolido a ausculta e choque obstrutivo (hipotensão). O **diagnóstico é clínico** (não há necessidade de confirmação por exames de imagem). A conduta é imediata, por **toracocentese de alívio** (em crianças, realizada no 2° EIC e LHC; em adultos, 4-5° EIC, **entre as LAA e LAM**), e definitiva, por **drenagem com selo d'água** (no 5° EIC, entre LAA e LAM). Em caso de não melhora, deve-se colocar 2° dreno e verificar se houve intubação orotraqueal (IOT) seletiva. O tratamento é toracotomia.

Legenda: Espaço intercostal (EIC); linha hemiclavicular (LHC); linha axilar anterior (LAA); linha axilar média (LAM).

Observação: Todo pneumotórax deve ser drenado antes de transporte aéreo e de ventilação mecânica, a fim de evitar pneumotórax hipertensivo.

Pneumotórax aberto

É decorrente de trauma penetrante (orifício >2/3 do diâmetro da traqueia), com ferimento da parede torácica comunicando o meio ambiente e a pleura.

A conduta é realizar **curativo em 3 pontas** (imediata) e **toracostomia em selo d'água** (definitivo) somado ao fechamento da ferida. Vale ressaltar que não há necessidade de drenagem se pneumotórax for pequeno e simples (20-30%),



exceto em transporte aéreo ou ventilação mecânica, a fim de evitar a conversão em pneumotórax hipertensivo. Em situação de não melhora após drenagem, deve-se considerar a revisão da técnica (como abertura do dreno) e a possibilidade de lesão de grande via aérea (brônquio fonte); neste caso, a conduta imediata é IOT seletiva ou colocação de segundo dreno. O diagnóstico é por broncoscopia, e o tratamento toracotomia.

Hemotórax

É autolimitada e associada a trauma penetrante, especialmente de vasos hilares ou sistêmicos. O quadro clínico é **veia jugular colabada, macicez à percussão, murmúrio vesicular abolido a ausculta e hipotensão**.

A conduta consiste em toracostomia com drenagem em selo d'água. As indicações de toracotomia de urgência são casos de hemotórax maciço e incluem drenagem imediata de 1500ml, drenagem e 200ml/h durante 2 a 4 horas e necessidade persistente de transfusão.

Observação: O hemotórax maciço ocorre quando existe um rápido acúmulo de 1500ml ou $\geq 1/3$ do volume sanguíneo do doente no tórax, cursando com instabilidade hemodinâmica.

Observação: O sangue drenado pode ser reutilizado como autotransfusão.

Tamponamento cardíaco

Originado de trauma penetrante, com presença de 100-200ml de sangue pericárdico. O quadro clínico clássico é a **tríade de Beck** (caracterizada por **turgência jugular, hipotensão e hipofonese de bulhas**), além de **pulso paradoxal** (definido pela queda de 10mmHg na PAS durante a inspiração) e **sinal de Kussmaul** (aumento da turgência jugular durante a inspiração).



O diagnóstico é feito através da clínica e do e-FAST. A conduta padrão é **pericardiocentese**, com a retirada de 10-20ml de sangue (temporária), e **toracotomia** de urgência (definitiva e de escolha).

Observação: A **toracotomia de reanimação na sala de trauma** é indicada em pacientes com trauma torácico penetrante que chegam com atividade elétrica sem pulso. Os pacientes que chegam com trauma torácico fechado com atividade elétrica sem pulso **NÃO** são candidatos à toracotomia de reanimação. Essa manobra só deve ser realizada por um cirurgião qualificado.

Contusão miocárdica

As manifestações clínicas são insuficiência de ventrículo direito, arritmia e hipotensão. O diagnóstico é clínico com auxílio do ecocardiograma. A conduta consiste em monitorização contínua em terapia intensiva, associada ou não com administração de dobutamina.

Lesão aórtica

A fisiopatologia implica em laceração ao nível do ligamento arterioso, que se localiza à emergência da artéria subclávia esquerda. Isso ocasiona em pulsos normais em membros superiores e diminuídos em membros inferiores.

O diagnóstico é clínico auxiliado por um exame de imagem (o mais usado é angiotomografia computadorizada de tórax; o padrão-ouro é aortografia). Na radiografia de tórax, observa-se um **alargamento do mediastino** (sinal mais comum), **perda do contorno aórtico** e **desvio do tubo orotraqueal ou sonda nasogástrica para a direita**.



Sinais radiológicos sugestivos de rotura traumática de aorta torácica

- Alargamento do mediastino ≥ 6 cm em pessoas com menos de 60 anos e ≥ 8 cm em pessoas com mais de 60 anos (sinal mais comum);
- Boné apical;
- Apagamento do contorno aórtico;
- Obliteração da janela aortopulmonar;
- Rebaixamento do brônquio fonte esquerdo;
- Alargamento da linha periespinhal;
- Hemotórax esquerdo;
- Fratura dos dois primeiros arcos costais;
- Fratura da escápula;
- Desvio da traqueia para direita;
- Desvio da sonda nasogástrica ou tubo orotraqueal para direita;
- Alargamento da linha peritraqueal

Quando possível (paciente estável), inicia-se betabloqueador, e para tratamento definitivo cirúrgico pode-se realizar toracotomia esquerda ou terapia endovascular.

Trauma de esôfago

Geralmente é secundário à lesão penetrante. A rotura esofágica por contusão é rara, podendo acontecer em casos de golpe de forte intensidade no abdome superior, levando à explosão do conteúdo gástrico no esôfago.

O diagnóstico precoce é importante e o seu atraso pode resultar em mediastinite ou pneumomediastino. A **esofagografia** com contraste hidrossolúvel é o método de escolha, e a **esofagoscopia** pode ser utilizada para complementar o diagnóstico.



O tipo de tratamento depende do tempo evolutivo da lesão: Quando **precoce** (antes de 24 horas), realiza-se **sutura da lesão**, drenagem pleural e mediastinal e antibioticoterapia; ao posto que quando **tardio** (>24 horas), indica-se **derivação por esofagostomia**, diante da contaminação já existente. Preconiza-se fazer a ressecção da área afetada com anastomose primária, esofagostomia cervical para drenagem salivar, gastrostomia para evitar refluxo gastroesofágico e jejunostomia para alimentação.

TRAUMA ABDOMINAL

Visão geral

De acordo com seu mecanismo de lesão, o trauma abdominal, pode ser:

(1) Contuso ou fechado: Compreende lesões por compressão, esmagamento, cisalhamento ou desaceleração. Ocorre em 60% dos casos, e acomete frequentemente vísceras maciças, em particular **baço** (35%) e **fígado** (30%). De modo geral, no trauma fechado, o paciente se encontra clinicamente estável; a laparotomia exploradora é indicada em casos de sinais de peritonite e choque. Por outro lado, em pacientes instáveis hemodinamicamente, deve-se realizar lavado peritoneal diagnóstico (LPD) ou USG FAST (Focused Assesment with Sonography), avaliando a necessidade de terapia cirúrgica.

(2) Penetrante ou aberto: Através de **projéteis de arma de fogo** (PAF), destacando lesão do **intestino delgado** (40%), ou ferimento por **arma branca**, em especial, o **fígado** (35%). A penetração peritoneal requer laparotomia exploradora. Nas lesões penetrantes, as indicações cirúrgicas incluem sinais de irritação peritoneal, choque e evisceração; caso contrário, realiza-se exploração manual da ferida para avaliar a entrada na cavidade.



O trauma fechado secundário ao acidente automobilístico é o mais comum; devido ao aumento da violência urbana, a incidência de trauma penetrante por PAF e arma branca vem crescendo, Vale destacar que o trauma é a principal causa de mortalidade na faixa etária entre **1 e 49 anos**. A principal causa de choque é **hemorragia** (hipovolêmico), respectivamente, **abdominal**, torácica e pélvica.

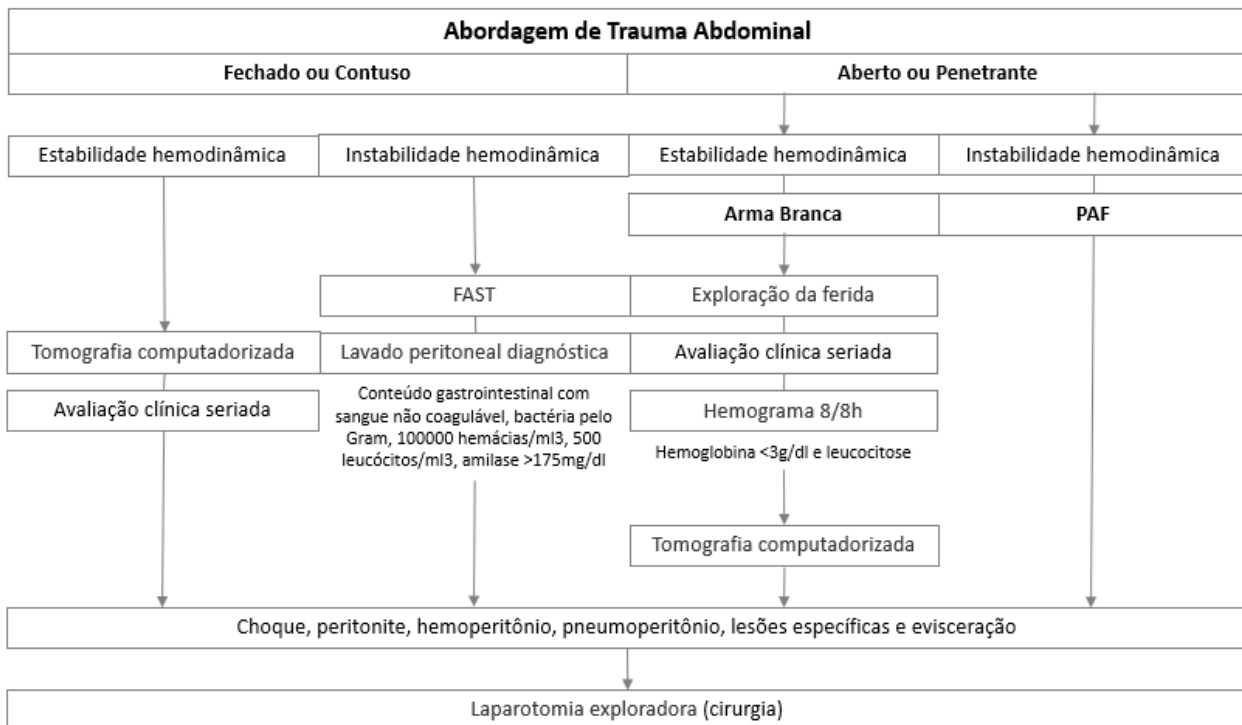
Abordagem investigativa

A avaliação inicial segue as prioridades do ATLS. No exame físico, é preciso pesquisar a presença de ruídos hidroaéreos, pneumoperitônio (hipertimpanismo e/ou sinal de Jobert), hemoperitônio e sinais de peritonite.

A **avaliação hemodinâmica** é fundamental. Em instabilidade hemodinâmica com suspeita de sangramento abdominal indicam-se **lavado peritoneal diagnóstico** (LPD) (exame invasivo com alta sensibilidade para diagnóstico de hemorragia intraperitoneal e que avalia também lesão de vísceras ocas), ou **USG (e-)FAST** (avalia espaços hepatorrenal, esplenorrenal, subxifoideo e escavação pélvica a procura de líquido livre, indicativo de hemoperitônio) ou, em alguns casos, **laparotomia exploradora**. As **indicações cirúrgicas** incluem instabilidade hemodinâmica, peritonite, evisceração, pneumoperitônio e sangramento retal.

A **tomografia computadorizada** (padrão-ouro), bem como **videolaparoscopia** e toracoscopia (relevantes para lesões na transição toracoabdominal, como diafragma), só são indicadas em pacientes estáveis; e a **radiografia** apresenta pouca aplicabilidade no trauma abdominal.





Lavado peritoneal diagnóstico

O lavado peritoneal é o método mais sensível para o diagnóstico de hemoperitônio. Apresenta como principal desvantagem a não identificação de lesões abdominais extra-peritoneais, tais como hematoma retroperitoneal, lesões de bexiga e acometimento em vísceras ocas.

A técnica consiste em introduzir um cateter na linha média infraumbilical e aspirar. O teste é positivo se houver 10ml de sangue no aspirado. Caso contrário, deve-se infundir 1 litro de soro fisiológico e aspirar pelo menos 200ml do líquido. A análise laboratorial é feita e os **critérios de positividade** são: hemácias >100.000 céls/mm³, leucócitos >500 céls/mm³, amilase >175 UI/dl, ou presença de bile, bactéria ou restos alimentares.



As indicações para lavado peritoneal são exame físico duvidoso, choque ou hipotensão inexplicados, alteração do nível de consciência e trauma raquimedular. As contraindicações incluem indicação absoluta de laparotomia exploradora, laparotomia prévia, gravidez e obesidade.

USG FAST

O termo FAST se refere a um exame de ultrassonografia abdominal feito na sala de trauma com o objetivo de mostrar líquido livre na cavidade. É o exame de escolha em casos de instabilidade hemodinâmica. A avaliação dura, em média, 3 minutos e é feita em quatro principais pontos: (1) espaço subxifoide para avaliação dos seios cardio-frênicos e pericárdico; (2) quadrante superior para avaliação do seio costo-frênico direito, espaço de Morrison, fígado e rim; (3) quadrante superior esquerdo para avaliação do seio costo-frênico esquerdo, baço e rim; e, espaço suprapúbico para avaliação da bexiga e do fundo de saco de Douglas.

Tomografia computadorizada

A TC é o melhor exame no paciente estável ou sem peritonite. Sempre que possível, deve-se injetar o contraste para avaliar a perfusão visceral. Atualmente, tem como a principal vantagem permitir o acompanhamento e tratamento conservador de lesões de órgãos sólidos, como fígado, baço e rim.

Cirurgia

As principais indicações de laparotomia exploradora são: trauma aberto por PAF, positividade no LPD e na ultrassonografia, instabilidade hemodinâmica, peritonite precoce ou tardia, evisceração, hemoperitônio, pneumoperitônio, enfisema de retroperitônio, sinais de ruptura do diafragma.

Cirurgia de controle de danos (damage control)

A **tríade letal** no politraumatismo compreende **acidose metabólica**, **hipotermia** e **coagulopatia**, e pode contribuir para a gravidade e alta mortalidade por falência



metabólica. O princípio de “damage control” consiste em realizar cirurgia para controle da hemorragia e prevenção de contaminação maciça, seguida de monitorização hemodinâmica e recuperação clínica em UTI, incluindo aquecimento, e reoperação programada. Esta deve ocorrer entre 48 e 72 horas, para a retirada das compressas, inspeção completa da cavidade, restabelecimento do trânsito intestinal, limpeza, e sempre que possível, fechamento definitivo.

A opção pelo controle de danos deve ser realizada no início do procedimento; e as indicações são **ph <7,2, Tax <32°C e necessidade de transfusões múltiplas** (>10 unidades de concentrado de hemácias). Tecnicamente, realiza-se uma incisão ampla xifopúbica, com empacotamento dos 4 quadrantes abdominais; exame rápido com realização do indispensável; e, o fechamento abdominal é por peritoniotomia, com **bolsa de Bogotá**. Uma possível complicação nesse tipo de abordagem é a **síndrome compartimental abdominal**.

Tratamento não operatório (TNO)

As principais indicações são as lesões de vísceras maciças (fígado, baço e rins), especialmente em trauma fechado. Os critérios clínicos e institucionais incluem estabilidade hemodinâmica, sem sinais de peritonite e sem alteração do nível de consciência; o serviço necessita de tomografia computadorizada, equipe de cirurgia disponível em tempo integral, UTI ou semi-intensiva e equipe horizontal de acompanhamento. Indicar a laparotomia em casos de instabilidade, alterações do nível de consciência, queda hematimétrica ou sinais de peritonite.

TRAUMA DO FÍGADO

Mais de 50% das lesões hepáticas param de sangrar espontaneamente e aproximadamente 95% dos traumas fechados leves a moderados vão ter conduta expectante.



Pacientes candidatos ao tratamento conservador são aqueles com lesão grau I a III, estáveis hemodinamicamente, sem irritação peritoneal, nível de consciência normal e transfusão de menos de dois concentrados de hemácias.

Para os candidatos à cirurgia, a hemorragia deve ser controlada com o uso de compressas no espaço peri-hepático, remoção do tecido desvitalizado e drenagem para evitar infecção.

Uma tática cirúrgica utilizada é a **manobra de Pringle** (clampeamento temporário do hilo hepático ou ligamento hepatoduodenal), que, além de ser utilizado em casos de sangramento grave, permite diferenciar o sangramento intra-hepático (quando cessa com a manobra) ou extra-hepático (nesse caso, a primeira hipótese é lesão de veia cava retro-hepática ou supra-hepática).

Cirurgias prolongadas devem ser evitadas e, em alguns casos, podemos lançar mão da cirurgia de “controle de dano”.

A **hemobilia** (icterícia, dor abdominal e hematêmese, caracterizando a **tríade de Sandblom**) secundária ao trauma hepático, é uma complicação que pode ocorrer após 7 dias. O diagnóstico é feito por meio da endoscopia digestiva alta e a conduta mais adequada é a embolização por arteriografia.

CLASSIFICAÇÃO DAS LESÕES HEPÁTICAS	
Grau I	Hematoma subcapsular <10% Laceração <1cm
Grau II	Hematoma subcapsular de 10% a 50% Laceração de 1 a 3cm
Grau III	Hematoma subcapsular >50% ou em expansão Laceração >3cm
Grau IV	Rotura de 25 a 75% do lobo ou 1 a 3 segmentos no mesmo lobo
Grau V	Rotura >75% do lobo ou mais de 3 segmentos no mesmo lobo Lesão de veia cava retro-hepática ou veias hepáticas
Grau VI	Avulsão hepática



TRAUMA DO BAÇO

O baço é o órgão mais envolvido nos traumas fechados. Pacientes com fratura de arcos costais à esquerda, associada à hipovolemia ou dor referida no ombro esquerdo (sinal de Kher) podem apresentar trauma esplênico. O mecanismo de lesão é, em geral, por cisalhamento ou rápida desaceleração.

Pacientes estáveis clínica e hemodinamicamente, mesmo com hemoperitônio, podem ser acompanhados com hematócrito seriado e tomografia computadorizada com contraste intravenoso, visando avaliar o fluxo no parênquima esplênico.

Lesões de graus I a III, geralmente, são apenas acompanhadas clinicamente; ao posto que lesões de graus IV e V, são cirúrgicas. O tratamento das lesões esplênicas tem melhores resultados com a esplenectomia total.

CLASSIFICAÇÃO DAS LESÕES HEPÁTICAS	
Grau I	Hematoma subcapsular <10% Laceração <1cm
Grau II	Hematoma subcapsular de 10 a 50% Laceração <3cm
Grau III	Hematoma subcapsular >50% ou em expansão Laceração >3cm
Grau IV	Laceração envolvendo vasos hilares Lesão do hilo esplênico
Grau V	Avulsão esplênica

TRAUMA DO PÂNCREAS E VIAS BILIARES

Em geral, o trauma do pâncreas é causado por lesão penetrante no andar superior do abdome, e apresenta associação com trauma de grandes vasos ou duodeno. O trauma fechado é classicamente relacionado ao cinto de segurança ou à queda de bicicleta, em que o órgão é comprimido contra a coluna torácica.



A amilasemia persistentemente elevada pode ser uma dica diagnóstica e a TC é o método de escolha; entretanto, é importante ressaltar que amilasemia não guarda relação com a extensão do trauma pancreático.

O melhor exame para avaliação do ducto de Wirsung é colangiopancreatografia retrógrada endoscópica (CPRE). Lesões da cauda pancreática podem ser simplesmente drenadas; as ressecções corpocaudais devem ser realizadas nas fraturas do pâncreas ou na lesão de Wirsung; em lesões da cabeça pancreática e da via biliar principal, é preferível realizar a drenagem externa e reservar a reconstrução de trânsito no segundo tempo. A colangiografia intraoperatória pode ser realizada para excluir, lesão concomitante da via biliar.

TRAUMA DO ESTÔMAGO

Em quase totalidade das lesões gástricas ocorre por trauma penetrante. O tratamento cirúrgico é feito por meio de desbridamento dos tecidos desvitalizados e sutura primária por planos.

Lesões gástricas exclusivas podem ser rafiadas. Na presença de lesões múltiplas, ou na primeira porção do duodeno, a gastrectomia subtotal pode ser opção; nas lesões da segunda porção duodenal, associadas ou não às lesões pancreáticas, uma opção é a cirurgia de Vaughan.

TRAUMA DOS INTESTINOS

O **intestino delgado** é o órgão mais afetado no trauma penetrante, e o paciente costuma apresentar sinais de irritação peritoneal. As lesões do delgado com comprometimento <50% do diâmetro da alça podem ser suturadas em plano único; em lesões diversas em um mesmo segmento, resolve-se com enterectomia segmentar e anastomose primária.

A principal causa de lesão do **duodeno** é o trauma penetrante por PAF. As manifestações clínicas podem passar despercebidas por um órgão, em parte, retroperitoneal. Outro tipo de lesão é o hematoma duodenal que costuma ocorrer no trauma abdominal fechado, sendo mais comum em crianças. O quadro clínico



é caracterizado por dor abdominal e vômito, decorrente de obstrução duodenal. O sinal “da mola em espiral” ou “do bico de pássaro” contrastado aos raios x, faz diagnóstico de hematoma intramural duodenal. Na TC, o principal sinal é a presença de ar no retroperitônio ou extravasamento do contraste oral. Nesses casos, há indicação de laparotomia de urgência. O tratamento inicial é geralmente conservador, incluindo aspiração por sonda nasogástrica, reposição volêmica e eletrolítica, bem como nutrição parenteral total. A cirurgia está indicada em casos refratários ou sem melhora após duas semanas. A escolha cirúrgica depende do tempo de evolução e da gravidade da lesão. Se <6 horas, podemos realizar sutura primária nas lesões pequenas, anastomose término-terminal com exclusão pilórica ou duodenojejunostomia em Y de Roux, em acometimento maior. Se lesão traumática >6 horas, indica-se cirurgia de Vaughan, que consiste na diverticulização duodenal, isolando o duodeno do trânsito alimentar.

Quanto às lesões de **cólon**, a anastomose primária é considerada em estabilidade hemodinâmica; a colostomia é reservada aos pacientes instáveis ou com contaminação grosseira da cavidade. Lesões à esquerda são tratadas com o procedimento de Hartmann, em que o coto distal é fechado e uma colostomia proximal é confeccionada; à direita, as lesões são abordadas com hemicolectomia e anastomose primária ou ileostomia.

A presença de pneumoperitônio pode ser secundária à lesão de **reto** alto em sua porção intraperitoneal; sendo antibioticoterapia frequentemente necessária. Lesões do reto baixo podem ser tratadas, além da rafia, com colostomia de proteção. O toque retal estima altura, localização e extensão da lesão.

TRAUMA NO RETROPERITÔNIO

Os sinais clínicos de sangramento retroperitoneais são hematoma escrotal e equimoses periumbilical e nos flancos. As **manobras de Kocher** (liberação do duodeno), **de Cattel** (liberação do cólon direito) e **de Mattox** (liberação do cólon esquerdo) podem ser relevantes. O pneumoretroperitônio tem como causa mais comum o trauma duodenal (por desaceleração).



TRAUMA DOS RINS

Os rins estão localizados no retroperitônio e são os órgãos mais atingidos do trato urinário. Frequentemente, são lesões pequenas (contusões) e o tratamento costuma ser conservador.

A hematúria macroscópica é o achado mais comum; não há relação entre a intensidade da hematúria e a gravidade da lesão. Além disso, o paciente pode se queixar de dor abdominal.

A TC com contraste é o exame de escolha. O principal parâmetro para indicação cirúrgica é a presença de instabilidade hemodinâmica. As lesões podem ser tratadas com rafia, nefrectomia parcial ou total.

CLASSIFICAÇÃO DAS LESÕES RENAIIS	
Grau I	Hematúria e exame urológicos normais Hematoma subcapsular não expansiva
Grau II	Hematoma não expansivo restrito ao retroperitônio renal Laceração <1cm, sem extravasamento de urina
Grau III	Laceração >1cm, sem extravasamento de urina
Grau IV	Atinge córtex, medula e sistema coletor Atinge artéria ou veia renal, com sangramento contido
Grau V	Rim estilhaçado Avulsão renal ou rim desvascularizado

TRAUMA PÉLVICO

FRATURA DA PELVE

Comumente, as fraturas pélvicas ocorrem em traumas de alto impacto e, em sua maioria, são lesões de mecanismo fechado. As fraturas instáveis vem acompanhadas de sangramento intenso, levando a sinais de choque.



Dentre elas, apesar de ser rara, destaca-se a fratura “**em livro aberto**” (open book), que é acompanhada de hematoma retroperitoneal, provoca maior sangramento e choque venoso (há esgarçamento de ligamentos e do plexo venoso sacro ou pélvico). Frente a isso, realiza-se amarração de lençol a nível do grande trocânter do fêmur seguida de fixação externa, e em caso de não melhora ou instabilidade suspeita-se de sangramento de origem arterial, e realiza tamponamento extraperitoneal e angioembolização somado à fixação externa.

TRAUMA DA BEXIGA

A lesão da bexiga costuma ocorrer em acidentes automobilísticos e 70% dos casos apresentam fratura de pelve associada.

O trauma vesical pode ser **extraperitoneal ou intraperitoneal**. Sobre as lesões extraperitoneais da bexiga, estão comumente associadas à fratura pélvica e o tratamento apenas consiste em colocação de sondagem vesical de demora por 10-14 dias, no intuito de se evitar infiltração de urina pelos tecidos perivesicais e permitir cicatrização espontânea. No que diz respeito às lesões intraperitoneais, estão relacionadas ao trauma fechado com a bexiga cheia, e são tratadas por laparotomia, rafia vesical em dois planos e cateterismo vesical de demora.

TRAUMA DA URETRA

De modo geral, a queda a cavaleiro ou trauma perineal acometem habitualmente a uretra bulbar (segmento da uretra anterior); por outro lado, as fraturas pélvicas podem comprometer a uretra posterior (uretra membranosa e prostática). A presença de sangue no meato uretral é o sinal mais importante de lesão de uretra. É importante avaliar por meio de uretrocistografia retrógrada para a realização de cistostomia.

