

FISIOLOGIA

DIGESTÃO

**DIGESTÃO E ABSORÇÃO
DE NUTRIENTES**
(CONCEITOS INICIAS)



JALEKO

o melhor amigo do estudante de medicina

www.jaleko.com.br

DIGESTÃO E ABSORÇÃO DE NUTRIENTES

A digestão dos macronutrientes no trato gastrointestinal (TGI) é efetuada por enzimas luminais e por enzimas da borda em escova dos enterócitos no delgado, as quais são hidrolases*. Essas hidrólases, por sua vez, recebem a denominação de enzimas luminais quando são secretadas na luz intestinal; no entanto, quando são sintetizadas nos enterócitos e incorporadas as membranas, são chamadas de enzimas da borda em escova.

Os processos de hidrólise executados por essas enzimas ocorrem em diversas localidades do trato gastrointestinal, como na cavidade oral, no estômago, no duodeno e nas porções proximais do íleo. Apesar disso, o cólon especificamente não é dotado de enzimas luminais e enzimas da borda em escova.

*Hidrolases são enzimas que promovem a cisão de um material orgânico através da utilização de água.

O INTESTINO DELGADO E A ABSORÇÃO DOS PRODUTOS DA HIDRÓLISE ENZIMÁTICA

Devemos levar em consideração que a absorção intestinal dos produtos da hidrólise enzimática dos nutrientes orgânicos ocorre predominantemente no intestino delgado, na sua parte inicial ou proximal. Mais especificamente, os processos de absorção dos produtos da hidrólise dos macronutrientes, das vitaminas e da maior parte da água e dos eletrólitos ocorrem no duodeno e no trecho inicial do jejuno.

Por sua vez, o íleo é responsável por alguns processos absorptivos específicos, como a absorção de vitamina B₁₂ complexada ao fator intrínseco e da maior parte dos sais biliares em acoplamento com o íon sódio (Na⁺). Já o cólon, esse absorve água e cloreto de sódio (NaCl), além de secretar os íons potássio (K⁺) e bicarbonato (HCO₃⁻). Somado a isso, o cólon também apresenta capacidade de absorver os produtos da fermentação bacteriana de carboidratos não digeridos e não absorvidos no delgado.

ALGUMAS CARACTERÍSTICAS PECULIARES DE CADA TRECHO DO INTESTINO DELGADO

O delgado é a porção mais longa do trato gastrointestinal, cujo comprimento representa em torno de 75% de seu comprimento total.

O duodeno

- Possui cerca de 25 cm
- Apresenta com frequência nódulos linfáticos e as glândulas de Brünner, as quais são glândulas túbulo-acinares localizadas na submucosa e ao se abrirem nas bases das criptas (nas proximidades do esfíncter pilórico), secretam uma solução rica em muco e bicarbonato (HCO_3^-) na luz, a qual neutraliza o pH ácido do conteúdo proveniente do estômago
- Pode ser dividido em quatro regiões: superior, descendente, inferior e ascendente
- A irrigação sanguínea do duodeno fica por conta de ramos das artérias oriundas do tronco celíaco, como a artéria gastroduodenal e seus ramos, a artéria pancreaticoduodenal superior e a artéria supraduodenal, que irrigam o duodeno proximal. Já a artéria pancreaticoduodenal inferior, a qual é ramo da artéria mesentérica superior irriga o duodeno distal.

O jejuno

- Possui cerca de 2,5 metros
- O jejuno é a segunda parte do intestino delgado
- Surge a partir da flexura duodenojejunal, local a partir do qual o trato gastrointestinal começa a seguir um caminho intraperitoneal
- A irrigação sanguínea do jejuno é feita por meio dos ramos da artéria mesentérica superior, os denominados ramos jejunais

O Íleo

- Possui cerca de 3,5 m
- O íleo corresponde aos três quintos distais do intestino delgado
- Surge a partir do jejuno e termina ao abrir-se no cólon, por meio de uma estrutura chamada de válvula ileocecal, a qual, por sua vez, une o íleo terminal à região referente ao ceco
- Apresenta numerosas placas de Peyer, as quais são ainda mais frequentes nas suas porções distais.
 - Placas de Peyer são folículos elípticos de tecido linfóide, relativamente grandes, localizados na lâmina própria e que contêm as células M, as quais substituem os enterócitos superficiais. Estas células possuem poucas microvilosidades e são especializadas na absorção de proteínas intactas
 - A irrigação sanguínea do íleo fica por conta dos ramos ileais da artéria mesentérica superior

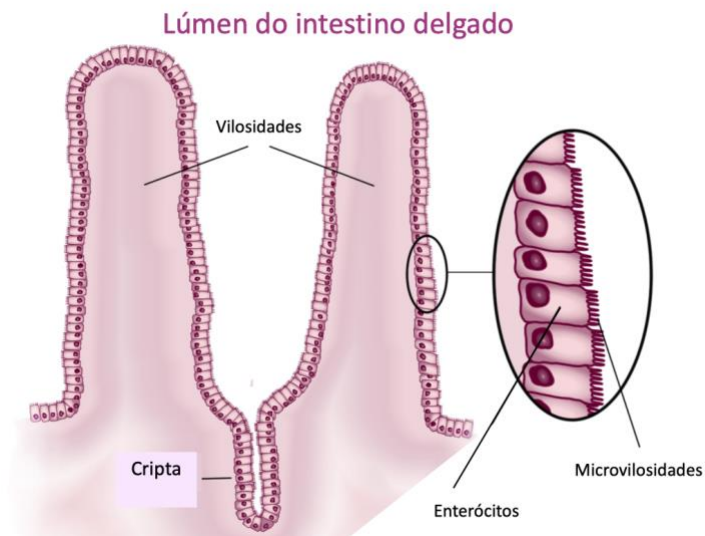


Fig1. Representação esquemática do intestino delgado, com a presença de vilosidades e de microvilosidades

A CAPACIDADE DE ABSORÇÃO DO INTESTINO DELGADO: AMPLIFICAÇÃO DA SUPERFÍCIE ABSORTIVA

O intestino delgado apresenta considerável amplificação da superfície absortiva (cerca de 600 vezes!). Isso é decorrente de uma grande complexidade morfológica, que conta com alguns mecanismos:

1. Presença de Dobras de Kerckring

As Dobras de Kerckring são dobras circulares presentes nas camadas mucosa e na submucosa, as quais possuem projeções para a luz intestinal. Essas dobras são mais numerosas e maiores na região do duodeno e no jejuno proximal, tornando-se menores e menos numerosas à medida que se avança pela extensão do intestino delgado. Além disso, as Dobras de Kerckring possuem a capacidade de elevar em torno de três vezes a área absortiva do delgado.

2. Presença de vilosidades

As vilosidades consistem em dobras da camada mucosa, com comprimento de cerca de 0,5 a 1,5 mm, e possuem o potencial de elevar em torno de dez vezes a superfície absortiva do delgado. Em relação às suas dimensões e quantidade, tendem a diminuir em número e tamanho no sentido céfalo-caudal, desaparecendo, por fim, no cólon.

¡Fique Ligado!

Devemos ter em mente que a arquitetura das vilosidades não é fixa e pode sofrer alterações mediante a processos adaptativos, seja em resposta à dieta, seja devido às demandas fisiológicas do organismo. Além disso, também podem se estabelecer como resposta a uma remoção de parte do intestino.

- Ademais, é muito importante ter em mente que diversas condições patológicas cursam, como consequência, com a diminuição do número de vilosidades no intestino, constituindo o que é denominado "mucosa careca"

¡Fique Ligado!

A estrutura das vilosidades

Detectamos nas bases das vilosidades depressões, as quais chamamos de Criptas de Lieberkühn. Essas criptas são compostas por células não diferenciadas, as quais se encontram em constante mitose.

O processo ocorre da seguinte forma: as células nascentes (ainda indiferenciadas) migram em direção aos ápices das vilosidades e, ao longo desse trajeto, diferenciam-se em células absorptivas ou mucosas.

Dessa forma, temos que as células das criptas são, predominantemente, secretoras de água e íons, enquanto os enterócitos dos ápices das vilosidades são absorptivos e digestivos.

3. *Presença de microvilosidades*

As microvilosidades encontram-se localizadas na membrana luminal dos enterócitos absorptivos. Essas possuem a capacidade de elevar em torno de vinte vezes a superfície absorptiva intestinal e são essenciais para a formação da borda em escova do epitélio intestinal.

Dessa maneira, temos que o aumento total da área absorptiva do delgado (já levando em consideração os três graus de complexidade morfológica) é de cerca de 600 vezes (sim, 600 vezes!!!) superior à área de um cilindro liso de dimensão semelhante à do delgado.

¡Fique Ligado!

Atenção!!! Isto equivale a uma área absorptiva de 200 a 250 m², que corresponde a aproximadamente 100 vezes a área da superfície do corpo

O CÓLON: ABSORÇÃO DE ÁGUA, ÍONS E DE ÁCIDOS GRAXOS

O cólon, também chamado de intestino grosso, compreende a região intestinal que se estende do esfíncter íleo-cecal ao ânus e tem um grande diâmetro (bem superior em comparação ao diâmetro do intestino delgado), mas com comprimento inferior (mede apenas cerca de 1,5 metros de comprimento). Além disso, o cólon conta ao longo de sua extensão com diferenciações anátomo-fisiológicas em sua estrutura, como o ceco, os cólons ascendente, transverso e descendente e o sigmóide.

ALGUMAS CARACTERÍSTICAS PECULIARES DE CADA TRECHO DO INTESTINO CÓLON

O ceco

O ceco é uma porção dilatada do cólon ascendente, a qual se destaca por ser a região mais rica em bactérias. Além disso, apresenta a estrutura chamada de apêndice vermiforme, a qual é uma extensão que agrega nódulos linfáticos.

¡Fique Ligado!

Apendicite

O apêndice é uma estrutura em forma bolsa localizada no cólon, a qual ainda não tem nenhuma finalidade conhecida. Trata-se de um órgão localizado no lado direito do abdômen e que estabelece relação direta com o intestino. Devido a isso, existe a possibilidade de haver entrada de fezes em seu interior o que gera, como consequência, o desenvolvimento excessivo de bactérias, levando à inflamação do apêndice.

Por sua vez, o quadro clínico dessa inflamação do apêndice (a qual chamamos de apendicite) consiste em inicialmente dor abdominal periumbilical ou de localização mal definida pelo paciente, que com a progressão do quadro torna-se localizada no lado inferior direito do abdômen, além de vômitos, febre, náuseas e inapetência, os quais são geralmente sintomas associados.

Normalmente, a apendicite é tratada com antibióticos e cirurgia. Se não for tratado, o apêndice pode romper e causar um abscesso ou até mesmo sepse (uma infecção sistêmica, que tem evolução potencialmente muito grave e necessita de intervenção médica imediata).

Por que a dor da apendicite pode mudar de padrão?

A dor abdominal ocorre em 3 padrões: visceral, parietal e referida. Em geral, a nocicepção visceral envolve o espasmo e a distensão dos órgãos abdominais e tem característica indolente, sendo carregada por fibras C de condução lenta.

Já a dor parietal resulta da irritação direta do peritôneo, o que a torna mais bem localizada e de caráter mais agudo, já que as fibras aferentes parietais peritoneais são fibras A delta de condução rápida. Ao contrário da dor visceral, que em geral fica localizada em regiões da linha média devido à enervação bilateral dos órgãos, a dor parietal é lateralizada, o que ocorre devido ao fato de a enervação parietal ser unilateral.

No apêndice, a dor sentida inicialmente na região periumbilical decorre da distensão e hipertensão apendicular, o que consiste, portanto, em uma dor do tipo visceral. No entanto, com a progressão do processo inflamatório, ocorre a irritação do peritôneu parietal e a dor (agora dor do tipo parietal) torna-se em pontada localizada na fossa ilíaca direita.

O cólon ascendente

O cólon ascendente localiza-se na região ilíaca direita. Em seu trajeto, dirige-se para cima e faz uma curva à esquerda, dando origem ao cólon transversal, na região imediatamente abaixo do fígado.

O cólon transverso

Por sua vez, o cólon transverso, ao chegar na região ílica esquerda sofre uma inflexão para baixo, formando o cólon descendente, a qual é a porção mais estreita do cólon.

O cólon descendente

Está localizado em posição retroperitoneal e é o que origina o cólon sigmoide, na região pélvica.

O cólon sigmoide

Trata-se da porção final do cólon, a qual termina no reto, que, na sua porção mais distal, forma o canal retal, o qual por sua vez se abre no ânus. Dessa forma, ocorre finalmente a abertura para o ambiente externo, por meio dos esfíncteres anais interno e externo.

CARACTERÍSTICAS ESTRUTURAIS DO CÓLON

O cólon é dotado de uma estrutura denominada taenia coli, a qual consiste no espessamentos da musculatura longitudinal formando quatro feixes, abaixo dos quais se localizam os plexos mioentéricos. Outra peculiaridade é o fato de que esse órgão do trato gastrointestinal conta com a presença de um grande número de células caliciformes mucosas superficiais em seu epitélio, bem como a presença de um grande número de linfócitos e de nódulos linfáticos na camada submucosa.

É importante lembrar também que, apesar de apresentar microvilosidades (o que propicia a formação da borda em escova), diferentemente do intestino delgado, o cólon não é dotado de vilosidades, o que faz com que sua capacidade absorptiva seja menor, quando comparada à do intestino delgado. Somado a isso, no cólon não há enzimas luminiais, nem mesmo enzimas da borda em escova; dessa forma, ocorre apenas a absorção de água e de íons, o que se dá em quantidade muito inferior à que ocorre no delgado.

Devemos dar destaque, no entanto, ao fato de o cólon possuir a presença de inúmeras bactérias residentes, as quais compõem sua microbiota, cujo papel é indispensável para as funções intestinais e para a homeostasia.

A INTERFERÊNCIA DE FATORES EXÓGENOS NA FORMAÇÃO DE ALTERAÇÕES ADAPTATIVAS

Diversos fatores externos, como modificações na dieta, intervenções cirúrgicas de trechos do intestino, bem como o estilo de vida podem favorecer alterações dos processos digestivos e/ou absorptivos do intestino. Inicialmente, tais modificações são induzidas com a intenção de garantir ajustes necessários ao organismo, objetivando a manutenção da homeostase.

Ou seja, as características que compõem os processos digestivos e absorptivos do intestino são dinâmicas e, constantemente, esse sofre alterações adaptativas que visam a garantir condições ideais de funcionamento e a manter o equilíbrio. É um exemplo de como a estrutura de um órgão pode se adaptar de acordo com sua função.

Apêndice

A microbiota intestinal

As bactérias estão presentes nos seres humanos compondo a microbiota local de diversos tecidos, como a pele, o trato vaginal, o trato respiratório e o trato gastrointestinal. Nesse contexto, o trato gastrointestinal merece destaque, já que os micro-organismos estão presentes em toda a sua extensão, com destaque para o cólon, pois é nele que se encontra a maior parte dos micro-organismos gastrointestinais.

Como ocorre a formação da microbiota? Ela é igual para todos?

Não! A microbiota é particular, com uma composição única para cada indivíduo. Tudo começa com o nascimento, pois a colonização ocorre rapidamente durante ou após o parto. Nesse sentido, a microbiota exata a ser desenvolvida depende de diversos fatores, como o tipo de parto, o local/ ambiente em que esse ocorre, bem como depende da microbiota da mãe, dos hábitos alimentares e do leite pois a microbiota dos recém-nascidos varia bastante de acordo com o tipo de leite consumido pelos bebês: leite materno, fórmulas industrializadas etc.

Ao se prosseguir com o desmame, ocorrem alterações no número e na diversidade das bactérias intestinais, cuja composição começa a apresentar cada vez mais semelhanças com a dos adultos, até que a microbiota adulta finalmente se estabeleça, por volta de 2 a 3 anos de idade. Dessa forma, uma vez estabelecida, a microbiota torna-se mais estável em um mesmo indivíduo, mas ainda é bastante influenciada pela dieta, por eventuais doenças, pelo uso de medicamentos (destaque para os antibióticos !!!) e pelo envelhecimento.

Infecções que acometem o trato gastrointestinal (TGI), alterações na dieta e o uso de antibióticos por exemplo provocam alterações na microbiota, as quais, no entanto, tendem a ser corrigidas rapidamente com a reversão do estímulo causal da mudança (por exemplo, com a interrupção do uso de antibióticos). Por outro lado, o uso recorrente de antibióticos pode resultar em uma microbiota permanentemente alterada e por isso tal hábito deve ser desencorajado!