

Órgãos Abdominais: Anatomia e Vascularização do Estômago

O estômago consiste em um órgão abdominal importantíssimo pertencente ao tubo digestivo, situado no quadrante superior direito e, principalmente no quadrante superior esquerdo. Desempenha um papel importante no armazenamento temporário e na digestão enzimática dos alimentos.

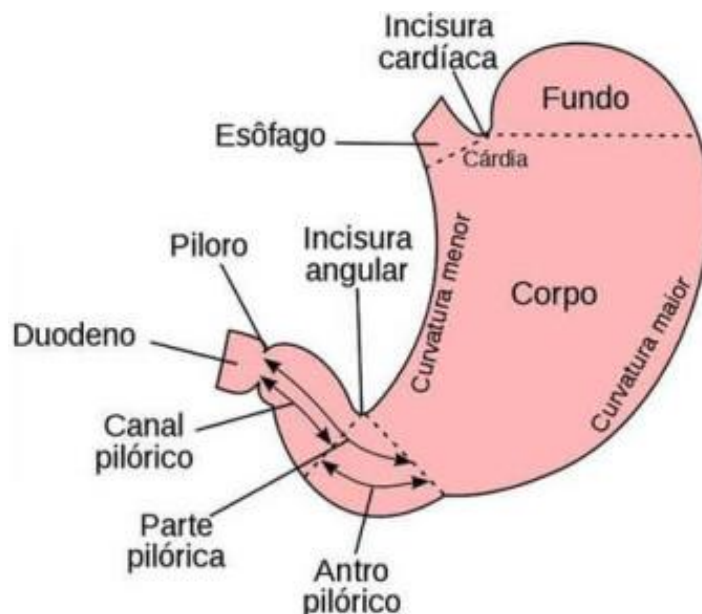
O estômago possui 2 curvaturas:

- Curvatura maior: parte convexa, mais longa do estômago
- Curvatura menor: parte côncava, mais curta do estômago

Podemos distinguir algumas porções anatômicas no estômago, sendo elas:

- Cárdia: porção que realiza a transição com o esôfago.
- Fundo gástrico: parte superior dilatada. Entre o fundo e o esôfago está situada a incisura cárdica.
- Corpo gástrico: entre o fundo gástrico e o antro pilórico.
- Parte pilórica: porção final do estômago, formada pelo antro pilórico, que é a parte mais alargada, e logo após o canal pilórico, sua parte mais estreita. E, o piloro que é um espessamento de músculo liso, um esfíncter, que realiza o controle da passagem dos alimentos em direção ao duodeno. Entre a curvatura menor e a parte pilórica está situada a incisura angular.

Fig. 1: **Divisões Anatômicas do Estômago.**

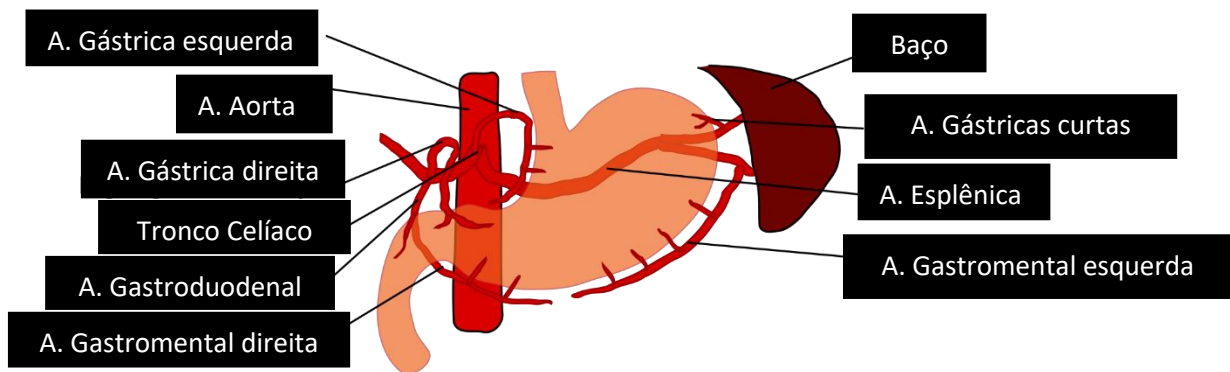


Vascularização Arterial

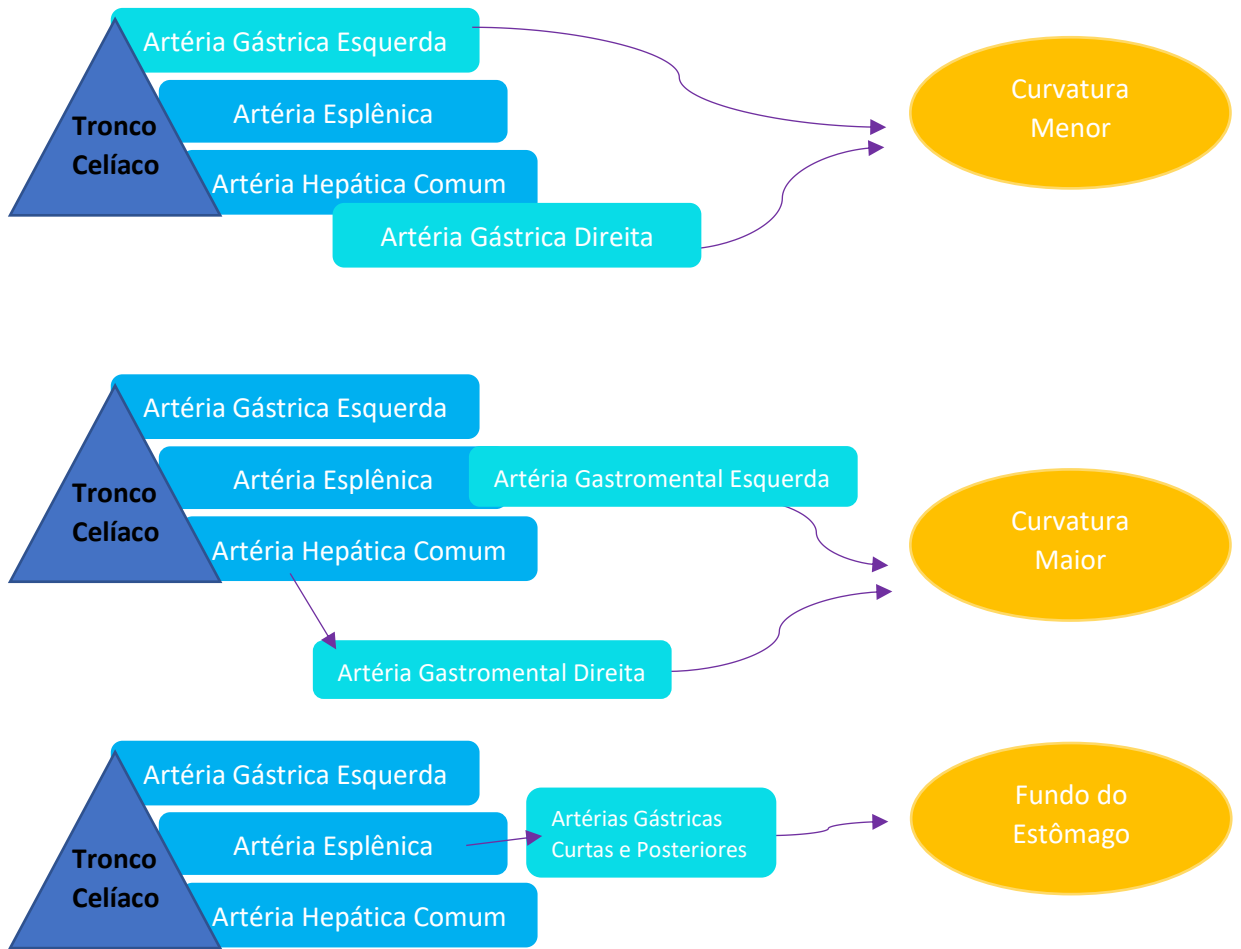
O estômago é um órgão ricamente vascularizado, inúmeras anastomoses são formadas entre as artérias, gerando uma abundante vascularização que é originada no tronco celíaco e em seus ramos. O tronco celíaco origina 3 ramos, sendo eles: a artéria gástrica esquerda, artéria esplênica e artéria hepática comum.

A vascularização arterial da curvatura menor se dá por anastomose da artéria gástrica esquerda, e da artéria gástrica direita, ramo da artéria hepática comum. A vascularização arterial da curvatura maior se dá por anastomose da artéria gastromental direita, ramo da artéria gastroduodenal (que é ramo da artéria hepática comum), e pela artéria gastromental esquerda, ramo da artéria esplênica. E, a vascularização arterial do fundo se dá por artérias gástricas curtas e posteriores, que são ramos da artéria esplênica.

Fig. 2: Vascularização Arterial do Estômago



Esquema 1: Vascularização Arterial do Estômago



Fonte: Elaborado pela autora, 2019

Vascularização Venosa

A **vascularização venosa** acompanha a vascularização arterial. As veias gástricas direita e esquerda, na região da curvatura menor, drenam para a veia porta. Na região da curvatura maior, as veias gastromentais esquerdas drenam para a veia esplênica que se une a veia mesentérica superior, para formar a veia porta; e as veias gastromentais direitas drenam para a veia mesentérica superior. E na região do fundo, a drenagem venosa se dá pelas veias gástricas curtas que drenam para a veia esplênica. Também há uma veia pré-pilórica que ascende sobre o piloro e segue até a veia gástrica direita, sendo esta uma veia importante para os cirurgiões pois é facilmente visível, auxiliando na identificação do piloro.

Vascularização Linfática

Há também a **vascularização linfática**, na qual os vasos linfáticos acompanham as artérias ao longo das curvaturas maior e menor. A porção que inclui a curvatura menor e grande parte do corpo gástrico é drenada para os linfonodos gástricos esquerdos. A parte direita da curvatura maior drena para linfonodos gastromentais ou linfonodos pilóricos. A parte esquerda da curvatura maior drena para linfonodos gastromentais ou linfonodos pancreaticoesplênicos. Uma porção da curvatura menor, correspondente a parte pilórica, drena para linfonodos gástricos direitos. Esses linfonodos principais drenam para os linfonodos celíacos, que por sua vez drenam para o ducto torácico.